ISSN: 0004-4881

Revista de la Asociación Odontológica Argentina

Publicación fundada en 1898
Buenos Aires, Argentina

Volumen 104 | Número 2 | Junio 2016

Impacto del perfil facial en la apreciación de la personalidad

Operatoria dental y endodoncia
3. Capacidad de sellado marginal de un sistema adhesivo utilizado con o sin el complemento de clorhexidina

Evaluación *ex vivo* del material de obturación extruido durante el retratamiento endodóntico con el empleo de dos técnicas de remoción

Volumen 104 | Número 2 | Junio 2016
REVISTA DE LA ASOCIACIÓN ODONTOLÓGICA ARGENTINA
PÁGS. 48 - 90

Revista de la Asociación
Odontológica
Argentina

Editor responsable
Asociación Odontológica Argentina

Directora Editorial
Rosa Scavo
director.raoa@aoa.org.ar

Editora Ejecutiva
Violeta Kurlat de Eskenazi
violeta.kurlat@aoa.org.ar

Comité de Redacción
Roberto Della Porta, Escuela de Odontología, USAL / AOA
María Emilia Iglesias, Universidad de Buenos Aires
Mariana Picca, Universidad de Buenos Aires

Consejo Evaluador
Los trabajos presentados en la Revista de la Asociación Odontológica Argentina son revisados por pares, proceso por el cual se asegura su calidad, así como su validez y rigor científico. Se recurre a evaluadores externos a la entidad editora de esta publicación, quienes constituyen el Consejo Evaluador. El arbitraje es un proceso altruista no remunerado y representa un aporte personal al desarrollo de la ciencia. Los integrantes del Consejo Evaluador se publican en el último número del año.

Comité Editorial
Darío Adolfi, Universidad de San Pablo, Brasil
Alberto Bustamante, USAL/AOA
Fermín Carranza, Universidad de California, Estados Unidos
Alberto J. Dell'Acqua, USAL/AOA
José Carlos Elgoyhen, USAL/AOA
Fernando Goldberg, USAL/AOA
Eugenio L. Henry, Sociedad Argentina de Endodoncia
Ricardo L. Macchi, Universidad de Buenos Aires
Guillermo Raiden, Universidad Nacional de Tucumán
Ricardo Roisinblit, Sociedad Argentina de Odontología Geriátrica
Mariano Sanz, Universidad Complutense de Madrid, España
Zulema Targovnik, Federación Iberopanamericana de Periodoncia, Argentina

Domicilio legal: Junín 959 (C1113AAC)
Ciudad Autónoma de Buenos Aires, Argentina

Corrección: Julia Taboada
Diseño y diagramación: Panorama gráfica & diseño
Imprenta: Mundial S.A., Cortejarena 1862,
Buenos Aires, Argentina

Datos de edición:
volumen 104, número 2
junio de 2016
Tirada: 12.000 ejemplares

ASOCIACIÓN
ODONTOLÓGICA
ARGENTINA

Propiedad intelectual
Es propiedad de la Asociación Odontológica Argentina.
Número de registro DNDA: 5249709.
La Revista de la Asociación Odontológica Argentina no puede ser reproducida ni total ni parcialmente por medio alguno, tampoco traducida a otros idiomas, sin previa autorización por escrito del editor. Los trabajos científicos publicados expresan exclusivamente la opinión de los autores, y los editores y los miembros del Consejo Evaluador no tienen ningún interés comercial, ni patrocinan o acreditan los productos comerciales o los procedimientos de diagnóstico o de tratamiento mencionados en los artículos.

La Revista de la Asociación Odontológica Argentina está indizada en la base de datos LILACS de la Biblioteca Regional de Medicina (BIREME), Brasil, y figura en el directorio Latindex (categoría 1) (Título clave abreviado: *Rev Asoc Odontol Argent*).

Premios recibidos por la Revista
Gran Premio
III Congreso Odontológico, Brasil (1929)
Premios F. Antonio Rizzuto, otorgados por la Asociación de la Prensa Técnica y Especializada Argentina (APTA)
"Mejor Labor Científica" (1965; 1995; 2000)
"Primer Accésit - Categoría Publicaciones Científicas" (1999)

Publicación fundada en 1898

La Revista de la Asociación Odontológica Argentina (RAOA) (ISSN 0004-4881), de periodicidad trimestral, se publica los meses de marzo, junio, septiembre y diciembre. Es propiedad de la Asociación Odontológica Argentina y está dirigida a los socios de la Institución, del país y del exterior.
El objetivo de la Revista es la actualización y la divulgación de los conocimientos científicos de la odontología y de las ciencias de la salud, fomentando y apoyando las nuevas iniciativas que incrementan la producción local y el acceso general de la literatura científica de calidad por medio de la publicación de trabajos científicos inéditos. Contiene trabajos de investigación científica, revisiones sistemáticas y metaanálisis, trabajos de revisión, casos clínicos o serie de casos, y comunicaciones breves. Los trabajos recibidos son evaluados por profesionales con conocimiento en el tema tratado, de acuerdo con normas internacionales. Se impulsa el envío de correspondencia para la sección "Cartas al director", abierta a todos los profesionales que deseen expresar sus comentarios sobre los trabajos publicados. Los artículos podrán ser identificados en Internet por medio de buscadores usuales y en las bases de datos regionales.
El Comité Editorial de la Revista adopta las pautas establecidas por el Comité Internacional de Editores de Revistas Médicas y se ajusta a los principios de la Declaración de Helsinki y a los de cuidado de animales de experimentación del Institute of Laboratory Animal Research y del Council for International Organizations of Medical Sciences (CIOMS).
Los autores que deseen remitir trabajos deberán considerar las instrucciones que se publican en el primer número de cada volumen, que también pueden consultarse en la dirección de Internet *www.aoa.org.ar*, o bien solicitarse por e-mail a *violeta.kurlat@aoa.org.ar* o por correo postal a Junín 959 (C1113AAC), Ciudad Autónoma de Buenos Aires, Argentina.

Foto de tapa: Recesión de clase III de Miller en la pieza 43 (vestibular). Colgajo de doble papila a espesor parcial con injerto libre subepitelial tomado del paladar. Vistas preoperatoria (izquierda) y posoperatoria a un año (derecha). / Autores: Francisco Fernández Sobrino, Hernán Bontá, Federico Galli, Facundo Caride, Nelson Carranza.

Vol.104

Revista de la Asociación Odontológica Argentina
ISSN 0004-4881
Volumen 104, número 2 (junio de 2016)

ÍNDICE

Editorial

Prótesis
La odontología restauradora integral y la estética 49-50
Comprehensive restorative dentistry and esthetics
Enrique Fernández Bodereau

Investigación

Ortodoncia
Impacto del perfil facial en la apreciación de la personalidad 51-57
Impact of facial profile in personality assessment
Lourdes Feregrino-Vejar, Jaime Fabián Gutiérrez-Rojo

Endodoncia
Operatoria dental y endodoncia 3. Capacidad de sellado marginal de un sistema adhesivo utilizado con o sin el complemento de clorhexidina 58-65
Operative dentistry and endodontics 3. Marginal sealing properties of an adhesive system used with or without chlorhexidine addition
Osvaldo Zmener, Jesús Rodríguez Guillén, Cornelis H. Pameijer

Endodoncia
Evaluación *ex vivo* del material de obturación extruido durante el retratamiento endodóntico con el empleo de dos técnicas de remoción 66-71
Ex vivo *evaluation of the amount of extruded filling material during endodontic retreatment using two removal techniques*
Laura Alejandra Mora González, Sagrario Rivera Martínez, Héctor Julio Vásquez Santiago, Basilia del Carmen González Guzmán, César Martínez Rojas

Casos clínicos

Periodoncia
Tratamiento de recesión única de clase III con injerto libre subepitelial mediante técnica de colgajo de doble papila reposicionado. Informe de un caso clínico 72-78
Treatment of single class III recession combining free subepithelial connective tissue graft and a double papilla repositioned flap. Clinical case report
Francisco Fernández Sobrino, Hernán Bontá, Federico Galli, Facundo Caride, Nelson Carranza

Periodoncia
Procedimiento de decontaminación del biofilm para el tratamiento del absceso periodontal agudo y la periimplantitis 79-85
The biofilm decontamination approach for treatment of periodontal abscess and peri-implantitis
Evelyn Andrea Mancini, Giovan Paolo Pini Prato

Comunicación breve

Ortodoncia
Imágenes digitales, planificación virtual e impresión tridimensional para tratamientos combinados de ortodoncia y cirugía ortognática 86-90
Digital images, virtual planning and 3D impression for combined orthodontics and orthognatic surgery treatments
Regina Bass, Marcos Ratinoff

La odontología restauradora integral y la estética

Comprehensive restorative dentistry and esthetics

Enrique Fernández Bodereau

Profesor titular de la Cátedra de Clínica de Prótesis Fija;
Director de la Carrera de Especialista en Prótesis Fija, Removible e Implantología;
Facultad de Odontología, Universidad Nacional de Córdoba, Argentina

Resumen

La planificación es una de las etapas más importantes del tratamiento, y también una de las más difíciles. Si lo hacemos de manera específica, parcial y no integral, no vamos a avanzar ni terminarlo correctamente. Además, es preciso cumplir con las expectativas de los pacientes, quienes buscan restauraciones permanentes que duren toda la vida. Si tenemos en cuenta los estudios clínicos de cualquier tipo de tratamiento, veremos que la tasa de supervivencia a largo plazo nunca es del 100%.

El plan de tratamiento es la base del éxito de la rehabilitación. Después de haber almacenado todos los datos necesarios de forma integral, el profesional tiene la capacidad de ejecutar un plan de trabajo en detalle, lo cual puede facilitar el desarrollo de las actuaciones y dar lugar a un tratamiento exitoso.

Palabras clave: Alta predictibilidad, estética, integral, largo plazo.

Abstract

Planning is one of the most important stages of treatment and also the most difficult one. If we do it in a specific, partial and incomprehensive manner, we will not advance the treatment and even not finish it properly. In addition, there is also a need to meet patients' expectations. We all know that they want permanent restorations that should last a lifetime. If we look at the results of clinical trials in any kind of treatment, we never find long-term 100% survival rates.

The treatment plan is the basis for a successful rehabilitation treatment. After all necessary data are comprehensively stored, the clinician has the ability to execute a work plan in detail, which may facilitate the development of actions, and this will lead to successful treatment.

Key words: *Esthetic, high predictability, integral, long term.*

En estas últimas décadas hubo muchos cambios. Los adelantos tecnológicos han modificado radicalmente el ejercicio de la odontología. El más importante, concretamente, fue el avance del área de la Implantología Dental Osteointegrada. Éste, más que cualquier otro, alteró el paradigma de diagnóstico y tratamiento de los pacientes. Uno de los datos más relevantes es la llamada periimplantitis –o pérdida de hueso alrededor del implante–, que se ha convertido recientemente en el foco de muchos proyectos de investigación y en una seria preocupación para muchas publicaciones de clínicos. Su prevalencia es de alrededor del 30%, aunque las estimaciones de este rango van del 1% al 47%. Mientras que la estética asumió un papel más predominante, los materiales dentales han mejorado enormemente, y surgieron métodos de tratamiento más conservadores.

Últimamente se ha hablado mucho acerca de la apreciación de la estética en diversos campos del conocimiento humano. En odontología, actualmente es

uno de los temas más importantes, e implica necesariamente a pacientes, odontólogos y técnicos dentales.

En medio de las discusiones de técnicas, materiales y procedimentales para obtener resultados visualmente más agradables, es cada vez más frecuente oír hablar de "odontología estética".

Pero en mi experiencia –de más de treinta años– la odontología es considerada estética en su esencia. Es decir: "odontología" y "estética" son dos conceptos inseparables. Admitir que existe una modalidad de tratamiento llamada "odontología estética" equivaldría a decir que la odontología tradicional no tiene preocupaciones estéticas.

Entre todos los materiales estéticos, el óxido de circonio es el que más ha atraído la atención en la comunidad dental en la última década. Varios estudios han demostrado que las propiedades biológicas de la cerámica de óxido de circonio son excelentes. Sin embargo, han surgido cuestiones importantes a partir del uso dental de estos materiales. En el caso del óxido de circonio, hay una serie de procedimientos clínicos y de laboratorio que pueden contribuir al envejecimiento e iniciar la degradación de baja temperatura.

Se necesitan más datos clínicos para recomendar las restauraciones anatómicas completas con monolíticos, implantes y pilares de óxido de circonio para prótesis parciales fijas. Desafortunadamente, los fabricantes no prestan atención a esta cuestión, y a menudo ven en el clínico un "tester beta" de nuevos materiales cerámicos.

La aparición de la odontología basada en la evidencia también tuvo un impacto sustancial, buscando fundamentar los tratamientos en la evidencia disponible y así desafiar los métodos que habían sido abrazados por generaciones.

Los nuevos sistemas digitales –tomografía de haz de cónico, escáneres ópticos, láser e impresoras tridimensionales– facilitan tareas que hasta hace poco sólo se podían hacer manualmente y que requerían la destreza y la experiencia –además de la colaboración– de técnicos de laboratorio.

La aparición de la tecnología digital ha hecho posible el desarrollo de recursos educativos que enriquecen a los estudiantes. Estos recursos no sólo constituyen mejoras en la enseñanza, sino que abren nuevas vías para la educación dental continua, que será aún más importante en el futuro.

Otro avance en los últimos años es la fotografía digital. El profesional puede evaluar su propia práctica y, con el tiempo, obtener grandes mejoras y precisión en los diagnósticos.

La planificación es la base del éxito del tratamiento de rehabilitación. Después de haber almacenado todos los datos necesarios, el profesional tiene la capacidad de ejecutar un plan de trabajo en detalle, lo cual facilita el desarrollo de las actuaciones y da lugar a un tratamiento exitoso.

De modo que la planificación es una de las etapas más importantes del tratamiento. Pero también una de las más difíciles. Si lo hacemos de manera específica, parcial y no integral, no vamos a avanzar en el tratamiento ni a terminarlo correctamente.

El profesional cuenta con herramientas esenciales para esta práctica –tales como el examen clínico, una anamnesis detallada y exquisita, exámenes radiográficos y modelos de estudio articulados–, pudiendo construir con ellos una maqueta o *mock-up* del tipo de tratamiento ideal de y cómo éste puede ejecutarse.

Con estos datos es posible encarar procedimientos tales como tratamiento periodontal, tratamiento de ortodoncia, endodoncia, procedimientos quirúrgicos, procedimientos de oclusión, etc., para devolverle al paciente las mejores condiciones de salud. Todas las áreas de conocimiento dental pueden contribuir al resultado final, de modo que deben ser previstas en la planificación.

De esta manera, se garantiza al paciente un plan de tratamiento con un diagnóstico firme y un buen pronóstico.

No es necesario reinventar, redefinir o cambiar el nombre de nuestra ciencia para poder hacer un buen trabajo. La función y la estética siempre han sido las principales líneas de acción de la odontología. De modo que toda innovación que busque incrementar los resultados estéticos es muy bienvenida.

Bibliografía

1. Chan HL, Lin GH, Suárez F, MacEachern M, Wang HL. Surgical management of periimplantitis: A systematic review and metaanalysis of treatment outcomes. *J Periodontol* 2014;85:1027-41.
2. Chu SJ, Paravina RD. Periodontal-prosthodontics in comtemporary practice. *J Dent* 2013;3:1-2.
3. Fejerkov O, Baelum V. Changes in oral health profiles and demography necessitate a revision of the structure and organisation of the oral healthcare system. *Gerodontology* 2014;31:1-3.
4. Park W, Park Y, Park H, Yoo S, Chung S, Han J, *et al*. A 10-year retrospective radiographic study of implantium dental implants. *Int J Periodontics Restorative Dent* 2015;35:49-54.
5. Sancho-Puchades M, Fehmer V, Hammerle C, Sailer I. Advanced smile diagnostics using CAD/CAM mock-ups. The internat. *Journal of Esthetic Dentistry* 2015;10:374-91.

Contacto:
Enrique Fernández Bodereau
bodereau@uolsinectis.com.ar
Ituzaingó 1035, Córdoba (X5000IJU)
Provincia de Córdoba, Argentina

Impacto del perfil facial en la apreciación de la personalidad

Impact of facial profile in personality assessment

Presentado: 12 de abril de 2016
Aceptado: 18 de abril de 2016

Lourdes Feregrino-Vejar[a], Jaime Fabián Gutiérrez-Rojo[b]

[a]Estudiante;
[b]Docente;
Especialidad en Ortodoncia, Universidad Autónoma de Nayarit, México

Resumen

Objetivo: Determinar el impacto de los perfiles faciales y analizar si contribuyen a calificar a una persona de agradable, positiva, negativa, simpática, exitosa, alegre o amargada.

Materiales y métodos: Se modificó la fotografía de una paciente a fin de obtener cinco tipos de perfiles faciales, los cuales fueron evaluados mediante la escala de Likert por estudiantes de odontología. Los resultados fueron volcados en tablas con el programa Excel (Microsoft) y analizados mediante la prueba de ANOVA.

Resultados: Los perfiles de clase III fueron asociados a personas amargadas, menos exitosas, poco simpáticas y negativas. Los perfiles de clase II, a personas agradables, simpáticas, alegres y positivas. Los perfiles de clase I, a personas exitosas.

Conclusiones: El perfil facial influye en la percepción de las personas. El perfil de clase III es asociado a valores socialmente negativos.

Palabras clave: Aspecto facial, maloclusión, percepción.

Abstract

Aim: *To determine the impact of facial profiles and if it contributes to consider a person as pleasant, positive or negative, nice, successful and happy or bitter.*

Materials and methods: *A photograph of a patient was modified to obtain five types of facial profiles, which were evaluated by dental students using a Likert scale. An Excel (Microsoft) sheet was used to tabulate data which were analyzed by an ANOVA test.*

Results: *Class III were evaluated as bitter, less successful, unsympathetic and negative people; Class II, as pleasant, nice, cheerful and positive people and class I, as a successful person.*

Conclusions: *The facial profile influences the perception of people. The class III (concave) profile was evaluated in the most negative way.*

Key words: *Facial appearance, malocclusion, perception.*

Introducción

La apariencia física es uno de los factores primordiales en la realización de juicios sobre una persona. Cuando la imagen corporal se ve alterada, se genera un gran impacto en distintos aspectos, como el psicológico, emocional, social, familiar y la autoestima.[1-3]

El aspecto facial genera un estereotipo social, lo cual lleva a crear expectativas sobre el comportamiento

y las características que debe poseer una persona atractiva, dando lugar de esta forma a ciertas conductas y rasgos que se interiorizan, desarrollando la autoestima y un comportamiento diferencial.[4]

La percepción de la estética depende de factores tanto físicos como psicológicos, sociales y de autoevaluación. Un autoconcepto deficiente genera malestar emocional, e influye negativamente en la adaptación y la calidad de vida del individuo.[5-10]

La preocupación por mejorar la apariencia es lo que lleva a los pacientes a buscar un tratamiento de ortodoncia, a fin de mejorar la estética facial y el atractivo físico, logrando así la aceptación social.[11-16]

Por lo tanto, las maloclusiones tienen repercusión no sólo en la oclusión y la función, sino también en las actividades psicosociales, pues alteran las emociones, la sonrisa y el contacto con la sociedad. De modo que el ortodoncista debe tener en cuenta la estética y el perfil facial para el diagnóstico y el tratamiento, en beneficio de la autopercepción y de la reducción de la ansiedad social.[17-23]

Se han reportado mejoras después del tratamiento de ortodoncia, tanto en la salud oral como en la apariencia y la calidad de vida. Se observaron mayores autoestima y satisfacción al sonreír, lo cual también mejora las interacciones sociales.[24-28]

Diversos estudios mencionan que el perfil que se prefiere o que resulta más atractivo es el recto o de clase I, y que los perfiles retrognático o de clase II y con prognatismo o de clase III tienen un impacto negativo, pues son considerados como menos atractivos.[29-32]

Las personas que son consideradas más atractivas tienen una vida social más activa. Por el contrario, cuando una persona no está satisfecha con su apariencia, suele ser más tímida, de autoestima baja, y tener poca confianza para relacionarse, además de ser víctima de la discriminación.[33-39]

El objetivo de este estudio es determinar el impacto que tienen los diferentes perfiles faciales y analizar si éstos contribuyen a calificar a una persona de agradable, positiva, negativa, simpática, exitosa, alegre o amargada.

Materiales y métodos

El protocolo de este trabajo fue previamente revisado y aprobado por el Comité de Ética para la Investigación Científica de la Asociación Odontológica Argentina.

Para la investigación, se eligieron al azar 160 alumnos de la Licenciatura en Odontología de la Universidad Autónoma de Nayarit, que fueron distribuidos en cuatro grupos de 40 estudiantes cada uno. A cada alumno se le entregó una serie de encuestas para calificar los cinco perfiles por evaluar. Para tal fin se empleó la escala de Likert con valores preestablecidos de 0, 25, 50, 75 y 100 para cada uno de los aspectos, pudiéndose utilizar otros valores, siempre y cuando estuvieran entre 0 y 100.

Se tomó una fotografía a una paciente con perfil de clase I, quien firmó el consentimiento para colaborar con la investigación. La imagen fue modificada con el programa Nemotec Dental para obtener los correspondientes perfiles de clase II y clase III a diferentes grados. Se llevó cada imagen a una saturación del 100% hasta quedar en negro (fig. 1), a fin de evitar que otras características faciales pudieran influir en la evaluación.

Para evitar confusiones y comparaciones entre las imágenes, cada una fue proyectada de manera individual. La evaluación consistió en calificar a la persona de alegre, amargada, exitosa, simpática, agradable, positiva o negativa.

Los resultados fueron volcados en tablas con el programa Excel (Microsoft) y analizados mediante la prueba de ANOVA.

Resultados

El 70% de los encuestados eran mujeres, y el 30% restante, hombres. Las edades, de 17 a 30 años.

El perfil de clase II severo fue considerado el más alegre, seguido del perfil de clase II. El perfil clase I tuvo una media de 2,74, asociándose con personas amargadas. Los perfiles de clase III fueron relacionados a personas amargadas. El perfil de clase III severa obtuvo valores menores a 6,13, en comparación con el perfil de clase III. La estadística descriptiva puede consultarse en la tabla 1. Al comparar los valores obtenidos para cada uno de los perfiles, se encontró que existen diferencias significativas (tabla 2).

El perfil de clase I fue calificado como el más exitoso, seguido del perfil de clase II y del de clase II severo; el perfil de clase III fue considerado el penúltimo con éxito, y el perfil de clase III severo presentó el menor valor. La estadística descriptiva se detalla en la tabla 3. La comparación de la media de los valores asignados a los perfiles mediante la prueba de ANOVA arrojó diferencias estadísticamente significativas (tabla 2).

Al evaluar cuál de los perfiles era el más simpático, se encontraron diferencias estadísticamente significativas de $p<0,0001$ entre los cinco grupos (tabla 2). Los perfiles de clase II y de clase I obtuvieron las mejores calificaciones; el perfil de clase III fue el penúltimo, y el menos simpático fue el perfil de clase III severo. La estadística descriptiva puede consultarse en la tabla 4.

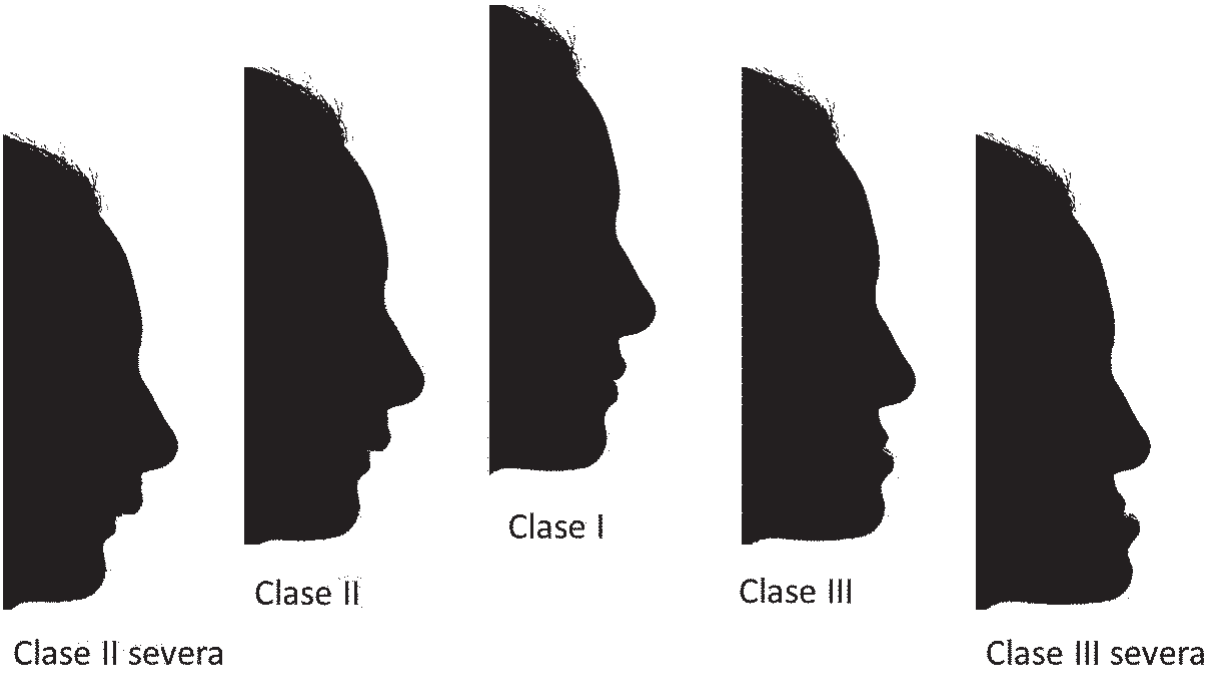

Figura 1. Perfiles faciales.

De los cinco perfiles, el de clase III y el de clase III severo fueron considerados los menos agradables. El perfil de clase II fue calificado como el más agradable, seguido por el perfil de clase I. La estadística descriptiva se detalla en la tabla 5. Al evaluar los cinco grupos mediante la prueba de ANOVA, se encontraron diferencias estadísticamente significativas (tabla 2).

Cuando se evaluó si los perfiles estaban asociados a actitudes negativas o positivas, el perfil de clase II severo fue considerado el más positivo, seguido del perfil de clase II y del de clase I. Los perfiles de clase III fueron relacionados con personas negativas. El perfil de clase III presentó valores de 38,43, y el perfil de clase III severo fue más negativo. La estadística descriptiva correspondiente puede consultarse en la tabla 6. Al comparar los valores obtenidos para cada uno de los perfiles, se encontraron diferencias significativas (tabla 2).

Discusión

Se sugiere que el aspecto facial constituye una guía para la interpretación de las características acerca de una persona. Un paciente con maloclusión se ve afectado tanto por su autopercepción como por las reacciones de otras personas, por lo cual las consecuencias de su aspecto no son sólo físicas, sino también psicosociales.[1,40,41]

Solís menciona que existe una asociación demostrable entre las maloclusiones y el impacto psicosocial que éstas generan.[42]

En nuestro estudio, el perfil de clase II severo fue evaluado como el más alegre; el perfil de clase III se-

Tabla 1. Estadística descriptiva: amargada / alegre.

	Promedio	Desviación estándar	Máximo	Mínimo	Rango
Perfil de clase I	47,26	22,43	100	0	100
Perfil de clase II	57,39	22,53	100	0	100
Perfil de clase II severa	60,68	25,22	100	0	100
Perfil de clase III	33,67	25,59	100	0	100
Perfil de clase III severa	27,54	24,41	100	0	100

Tabla 2. Prueba de ANOVA entre los perfiles por pregunta.

	F	p<
Amargada / alegre	51,35	0,0001
Exitosa	25,93	0,0001
Simpática	36,52	0,0001
Agradable	34,04	0,0001
Negativa / positiva	38,992	0,0001

vera, como el más amargado; el de clase I, como el más exitoso; el de clase III severo, como el menos exitoso; los de clase II y clase II severo, como los más simpáticos; el de clase III severo, como el menos simpático; el de clase II, como el más agradable; los de clase III, como los menos agradables; el de clase II severa, como el más positivo; y el de clase III severa, como el más negativo.

Mugonzibwa *et al*. sostienen que los dientes bien alineados reflejan un estado positivo en todos los

Tabla 3. Estadística descriptiva: exitosa.

	Promedio	Desviación estándar	Máximo	Mínimo	Rango
Perfil de clase I	60,38	19,9	100	0	100
Perfil de clase II	53,29	20,86	100	0	100
Perfil de clase II severa	45,04	20,60	100	0	100
Perfil de clase III	42,05	21,20	100	0	100
Perfil de clase III severa	38,66	22,12	100	0	100

Tabla 4. Estadística descriptiva: simpática.

	Promedio	Desviación estándar	Máximo	Mínimo	Rango
Perfil de clase I	49,48	24,68	100	0	100
Perfil de clase II	55,85	24,91	100	0	100
Perfil de clase II severa	54,44	26,48	100	0	100
Perfil de clase III	38,99	25,67	100	0	100
Perfil de clase III severa	26,78	20,32	100	0	100

Tabla 5. Estadística descriptiva: agradable.

	Promedio	Desviación estándar	Máximo	Mínimo	Rango
Perfil de clase I	52,22	23,06	100	0	100
Perfil de clase II	53,59	24,78	100	0	100
Perfil de clase II severa	49,87	26,36	100	0	100
Perfil de clase III	36,62	23,03	100	0	100
Perfil de clase III severa	27,41	22,20	100	0	100

Tabla 6. Estadística descriptiva: negativa y positiva.

	Promedio	Desviación estándar	Máximo	Mínimo	Rango
Perfil de clase I	54,74	23,09	100	0	100
Perfil de clase II	57,86	22,57	100	0	100
Perfil de clase II severa	59	26,87	100	0	100
Perfil de clase III	38,43	27,64	100	0	100
Perfil de clase III severa	28,83	24,07	100	0	100

niveles sociales, mientras que las irregularidades o los dientes que sobresalen representan un estatus negativo. Según Laing, las personas consideradas más atractivas son relacionadas con un comportamiento social más positivo.[43,44]

Almeida reportó que el perfil de clase I tiene mejor aceptación, y los evaluadores mostraron preferencia por dicho perfil; mientras que los perfiles de clase III fueron rechazados.[45] En el presente estudio, coincidimos con los resultados de Almeida, ya que el perfil de clase III fue calificado como el más amargado, el menos agradable y el menos simpático, características asociadas a una persona negativa.

Ivtzan investigó la relación entre el atractivo físico y el nivel de autoactualización. Obtuvo un resultado positivo y concluyó que factores como la autoestima, la confianza y las habilidades sociales son mayores en las personas más atractivas, que tienden a ser más exitosas.[46]

Calderón sostiene que el perfil de clase III es la alteración que presenta el mayor impacto negativo en la percepción de las habilidades.[47] Por su parte, Mathes y Kahn mantienen que las mujeres que se consideran a sí mismas como más atractivas son más felices, mentalmente más saludables y están orgullosas de sí mismas.[48]

Kanazawa menciona que el atractivo físico es una característica que afecta la percepción de los demás, y que las personas más atractivas son vistas como más inteligentes y más competentes en general, con un estatus mayor que las personas no atractivas.[49]

Dermer y Thiel indican que de las mujeres consideradas más atractivas se espera que sean más sociables, más exitosas profesionalmente y más felices que las mujeres que no son atractivas.[50]

Conclusiones

De acuerdo a los datos obtenidos en el presente estudio, se puede concluir que el perfil facial tiene un gran impacto en la percepción de la personalidad, y que existen diferencias estadísticamente significativas entre los perfiles evaluados y los diferentes aspectos por calificar.

En relación con esto, es importante realizar una evaluación sobre el perfil facial del paciente antes de iniciar un tratamiento de ortodoncia, ya que de este modo se podrá proporcionar una mejor estética facial, lo cual repercutirá positivamente en la calidad de vida del paciente y en sus interacciones sociales.

Los autores declaran no tener conflictos de interés en relación con este estudio y afirman no haber recibido financiamiento externo para realizarlo.

Referencias

1. Newton J, Prabhu N, Robinson P. El impacto del aspecto dental en la apreciación de las características personales. *Int J Prosthodont* 2003;16:429.
2. Perillo L, Esposito M, Caprioglio A, Attanasio S, Chiara A, Carotenuto M. Orthodontic treatment nedd for adolescents in the Campania region: the malocclusion impact on self-concept. *Patient Prefer Adherence* 2014;8:353-9.
3. Meyer-Marcotty P, Alpers GW, Gerdes AB, Stellsig-Eisenhauer A. Impact of facial asymmetry in visual perception: a 3-dimensional data analysis. *Am J Orthod Dentofacial Orthop* 2012;137:168.e1-8.
4. Langlois JH, Kalakanis L, Rubenstein AJ, Larson A, Hallam M, Smoot M. Maxims or myths of beauty? A meta-analytic and theoretical review. *Psychological Bulletin* 2000;126:390-423.
5. Yin L, Jiang M, Chen W, Smales R, Wang Q, Tang L. Differences in facial profile and dental esthetic perceptions between young adults and orthodontists. *Am J Orthod Dentofacial Orthop* 2014;145:750.
6. Gutiérrez Y, Expósito I, Jiménez I, Estrada V, Martin L. Presencia de maloclusiones en adolescentes y su relación con determinados factores psicosociales. *Revista Archivo Médico de Camagüey* 2008;12:3-6.
7. Proffit W, Fields H, Sarver D. *Ortodóncica contemporánea*. 4ª ed. Madrid, Elsevier, 2008, p. 16.
8. Klages U, Bruckner A, Guld Y, Zentner A. Dental esthetics, orthodontic treatment, and oral health attitudes in young adults. *Am J Orthod Dentofacial Orthop* 2004;128:442.
9. Puentes N. Necesidad de tratamiento ortodóncico e impacto psicosocial de la estética dental en los adolescentes de la comunidad valenciana. Universidad de Valencia, 2013, pp. 162-4, 167, 172, 177.
10. Agou S, Locker D, Streiner D, Tompson B. Impact of self-esteem on the oral-health-related quality of life of children with malocclusion. *Am J Orthod Dentofacial Orthop* 2008;134:487-8.
11. Ordobazari M, Ameli N, Salehi M, Ordobazari A. Facial profile attactiveness outcome in sagital and vertical dimensions, using computerized prediction. *Brazilian Research in Pediatric Dentistry and Intgrated Clinic* 2012;12:315-23.
12. Prabakaran R, Seymour S, Moles DR, Cunningham SJ. Motivation for orthodontic treatment investigated with Q-methodology: Patients' and parents' perspectives. *Am J Orthod Dentofacial Orthop* 2012;142:213-20.
13. Asuman H. Patients' and parents' expectations from early treatment. *Am J Orthod Dentofacial Orthop* 2006;129:50-4.
14. Reichmuth M, Greene KA, Orsini G, Cisneros GJ, King GJ, Asuman H. Occlusal perceptions of children seeking orthodontic treatment: Impact of ethnicity and socioeconomic status. *Am J Orthod Dentofacial Orthop* 2005;128:575-82.
15. Soh J, Tak M, Huak Y. Perceptions of dental esthetics of Asian orthodontists and laypersons. *Am J Orthod Dentofacial Orthop* 2006;130:170-6.
16. Hönn M, Dietz K, Godt A, Göz G. Perceived relative attractiveness of facial profile with varing degrees of skeletal anomalies. *J Orofac Orthop* 2005;66:187-96.

17. Scapini A, Feldens CA, Machado T, Floriani P. Malocclusion impacts adolescents' oral health-related quality of life. *Angle Orthod* 2013;83:512-8.
18. Liu Z, McGrath C, Hägg U. The impact of malocclusion/orthodontic treatment need on the quality of life. *Angle Orthod* 2009;79:585-91.
19. Feu D, Oliveira B, Celeste RK, Miguel JA. Influence of orthodontic treatment on adolescents' self-perceptions of esthetics. *Am J Orthod Dentofacial Orthop* 2012;141:743-50.
20. Scott CR, Goonewardene MS, Murray K. Influence of lips on the perception of malocclusion. *Am J Orthod Dentofacial Orthop* 2006;130:152-62.
21. Isiksal E, Hazar S, Akyalcin S. Smile esthetics: perception and comparison of treated and untreated smiles. *Am J Orthod Dentofacial Orthop* 2006;129:8-16.
22. Bernabé E, Flores-Mir C, Sheiham A. Prevalence, intensity and extent of oral impacts on daily performances associated with self-perceived malocclusion in 11-12 year-old children. *BMC Oral Health* [en línea]. 2007 [citado 1 de febrero de 2016]. Disponible en: www.biomedcentral.com/1472-6831/7/6
23. Marques L, Ramos-Jorge M, Paiva S, Pordeus I. Malocclusion: esthetic impact and quality of life among Brazilian schoolchildren. *Am J Orthod Dentofacial Ortop* 2006;129:424-7.
24. Taylor K, Kiyak A, Huang G, Greenlee G, Jolley C, King G. Effects of malocclusion and its treatment on the quality of life of adolescents. *Am J Orthod Dentofacial Ortop* 2009;136:382-92.
25. Jung M. Evaluation of the effects of malocclusion and orthodontic treatment on self-esteem in an adolescent population. *Am J Orthod Dentofacial Ortop* 2010;138:160-5.
26. Gónzalez R, Cruz S, Suverza S. Corrección de una maloclusión clase III con ortodoncia prequirúrgica y osteotomía oblicua de la rama. Reporte de un caso. *Revista Mexicana de Ortodoncia* 2014;2:122-3.
27. Agou S, Locker D, Muirhead V, Tompson B, Streiner D. Does psychological well-being influence oral-health-related quality of life reports in children receiving orthodontic treatment? *Am J Orthod Dentofacial Ortop* 2011;139:69.
28. Palomares N, Keller R, Oliveira B, Miguel J. How does orthodontic treatment affect young adults' oral heatlh-related quality of life? *Am J Orthod Dentofacial Ortop* 2012;141:757.
29. Maple J, Vig K, Beck F, Larsen P, Shanker S. A comparison of providers' and consumers' perpceptions of facial-profile attractiveness. *Am J Orthod Dentofacial Orthop* 2005;128:69-3.
30. Soh J, Chew M, Wong H. A comparative assessment of the perception of Chinese facial profile esthetics. *Am J Orthod Dentofacial Orthop* 2005;127:692-9.
31. Koenig R, Lavado A, Aguado J, Altamirano M, Gallardo G, Ramos E. Percepción estética de los perfiles faciales en adultos en los diferentes estratos socioeconómicos de la ciudad de Lima. *Kiru* 2011;8:37-8,43-4.
32. Cala L, Spalj S, Slaj M, Varga M, Slaj M. Facial profile preferences: differences in the perception of children with and without orthodontic history. *Am J Orthod Dentofacial Orthop* 2010;138:447-9.
33. Samsonyanová L, Broukal Z. A systematic review of individual motivational factors in orthodontic treatment: facial attractiveness as the main motivational factor in orthodontic treatment. *International Journal of Dentistry* 2014;2014:1-4.
34. Aguirre V. Alteraciones de la autoestima provocadas por diferentes factores que influyen en la estética dentofacial y su incidencia en los estudiantes de primero, segundo y tercero del bachillerato de los colegios 'Manuel Cabrera Lozano' y 'La Salle', en el período abril-septiembre 2011". Tesis previa a optar por el título de odontología. Universidad Nacional de Loja, Ecuador. 2011;52:68-9.
35. Henson S, Lindauer S, Gardner W, Shroff B, Tufekci E, Best A. Influence of dental esthetics on social perceptions of adolescents judged by peers. *Am J Orthod Dentofacial Orthop* 2011;140:389-95.
36. Mafla A, Luna E, Sánchez N, Barrera D, Muñoz G. Dental aesthetics and self-esteem in adolescents. *Colomb Med* 2011;42:483.
37. Cartes R, Araya E, Valdés C. Maloclusiones y su impacto psicosocial en estudiantes de un liceo intercultural. *Int J Odontostomat* 2012;4:65-9.
38. Olsen JA, Rohr M. Malocclusiones and perceptions of attractiveness, intelligence, personality, and behavioral intentions. *Am J Orthod Dentofacial Orthop* 2011;140:669-79.
39. Al-Bitar Z, Aj-Omari I, Sonbol H, Al-Ahmad H, Cunningham S. Bullying among Jordanian schoolchildren, its effects on school performance, and the contribution of general physical and dentofacial features. *Am J Orthod Dentofacial Orthop* 2013;144:876.
40. Pinho S, Ciriaco C, Faber J, Lenza M. Impact of dental asymmetries on the perception of smile esthetics. *Am J Orthod Dentofacial Orthop* 2007;132:748.
41. Cesarino M, Almeida T, Melo de Brito E, Castro C, Flávia A, Martins S. Impact of oral health conditions on the quality of life of preschool children and their families: a cross-sectional study. *Health and Quality of Life Outcomes* 2014. Disponible en: www.hqlo.com/content/12/1/55
42. Solís C, Catril R, Parra F, Quemener J. Impacto psicosocial asociado a presencia de maloclusiones en estudiantes de primero a cuarto medio de los colegios Marina de Chile y Santa Luisa, Concepción, 2014. Informe Internado Asistencial CESFAM Lorenzo Arenas. Universidad de Concepción, Chile. 2014:28.
43. Mugonzibwa EA, Kuijpers-Jagtman AM, Van MA, Kikwilu EN. Perceptions of dental attractiveness and orthodontic treatment need among Tanzanian children. *Am J Orthod Dentofacial Orthop* 2004;125:426-34.
44. Laing E, Cunningham S, Jones S, Moles D, Gill D. Psychosocial impact of hypodontia in children. *Am J Orthod Dentofacial Orthop* 2010;137:35-41.
45. Almeida MD, Rodrigues AC, Vieira MA. Influence of mandibular sagital position on facial esthetics. *Dental Press J Orthod* 2010;15:87-96.
46. Ivtzan I, Sun H. The beauty of self-actualisation: linking physical attractiveness and self-fulfilment. *Europe's Journal of Psychology* [en línea]. 2008 [citado 1 de febrero de 2016]. Disponible en: ejop.psychopen.eu/article/view/439/html
47. Calderón G. Influencia de seis maloclusiones en la percepción de inteligencia, atractivo físico y habilidades in-

terpersonales. Tesis de grado presentada como requisito para la obtención del título de Odontóloga. Universidad San Francisco de Quito, 2013, pp. 2-3, 5, 10-1, 15-6, 20, 22-3.
48. Mathes EW, Kahn A. Physical attractiveness, happiness, neuroticism and self-esteem. *The Journal of Psychology* 1975;90:27-30.
49. Kanazawa S, Kovar JL. Why beautiful people are more intelligent. *Intelligence* 2004;32:227-43.
50. Dermer M, Thiel D. When Beauty May Fail. *Journal of personality and social psychology* 1975;31:1168-76.

Contacto:
Lourdes Feregrino-Vejar
lalur_5@hotmail.com
Morelos #1345 (63060)
Tepic, Nayarit, México

Operatoria dental y endodoncia 3. Capacidad de sellado marginal de un sistema adhesivo utilizado con o sin el complemento de clorhexidina

Operative dentistry and endodontics 3. Marginal sealing properties of an adhesive system used with or without chlorhexidine addition

Presentado: 1 de marzo de 2016
Aceptado: 12 de abril de 2016

Osvaldo Zmener,[a] Jesús Rodríguez Guillén,[b] Cornelis H. Pameijer[c]

[a] Carrera de Especialización en Endodoncia, Facultad de Ciencias Médicas, Escuela de Odontología, Universidad del Salvador, Buenos Aires, Argentina

[b] Facultad de Ciencias Médicas, Escuela de Odontología, Universidad del Salvador, Buenos Aires, Argentina

[c] Escuela de Medicina Dental, Universidad de Connecticut, Farmington, Estados Unidos

Resumen

Objetivo: La biodegradación hidrolítica y enzimática de la interfaz resina/dentina constituye uno de los principales motivos del fracaso a distancia de las restauraciones con resinas compuestas. El objetivo de este ensayo *ex vivo* fue investigar si el uso de gluconato de clorhexidina al 2,0%, aplicado previamente al adhesivo, puede mejorar la capacidad de sellado de la interfaz resina/dentina en restauraciones de clase I frente a la penetración bacteriana.

Materiales y métodos: Se obtuvieron probetas de dentina en forma de discos de 3 mm de altura a partir de 24 terceros molares humanos sanos extraídos y utilizados dentro de un período de 30 días posextracción. En cada probeta se preparó una cavidad de clase I de 4 × 4 mm con una profundidad de 3 mm, uniendo de esta forma las superficies superior e inferior. Los especímenes se separaron en dos grupos de 10 probetas cada uno (n=10). En el Grupo 1, las cavidades fueron tratadas con ácido fosfórico al 35% y restauradas mediante el sistema adhesivo Klepp Microhybrid Resin System (Klepp-Raysan Int, Estados Unidos). En el Grupo 2, las cavidades se restauraron de manera similar a las del Grupo 1 pero, previamente a la aplicación del adhesivo, las paredes dentinarias se trataron con gluconato de clorhexidina al 2,0%. Dos de las cuatro probetas restantes se utilizaron en el Grupo 1 como controles positivos (n=1) y negativos (n=1), y las otras dos fueron empleadas de la misma forma que en el Grupo 2. Todos los especímenes fueron termociclados a 5-55 °C (1.000 ciclos de 20 segundos de duración cada uno) y tratados mediante un proceso de simulación de la agresión hídrica en el medio oral. Finalmente, se los sometió a un ensayo de filtración bacteriana (*Enterococcus faecalis*) con un sistema de doble cámara, controlado diariamente, durante 60 días. Los datos registrados se analizaron con la prueba de Log-Rank, el test de supervivencia de Kaplan Meyer y la prueba exacta de Fischer, con un nivel de significación de $p<0,05$.

Resultados: Los controles positivos demostraron filtración bacteriana dentro de las primeras 48 horas. No hubo filtración en los controles negativos. Luego de 60 días, no se registraron diferencias significativas entre ambos grupos experimentales ($p>0,05$).

Conclusiones: Al finalizar la experiencia, las restauraciones realizadas en cada grupo experimental revelaron un sellado marginal similar frente a la filtración de *E. faecalis.*

Palabras clave: Clorhexidina, degradación hidrolítica, dentina, *Enterococcus faecalis*.

Abstract

Aim: *The hydrolytic and enzymatic biodegradation of the resin-dentin interface constitutes one of the main causes of long-term composite restoration failure. The objective of the present* ex vivo *assay was to investigate if the use of 2.0%*

chlorexidine before the application of the resin adhesive system improves the sealing properties of the resin-dentin interface against bacterial microleakage in Class I restorations.

Materials and methods: *Dentine sections 3.0 mm in height were obtained from 24 healthy extracted third molar teeth within 30 days after extraction. In each dentin section a class I cavity (4 mm × 4 mm) was prepared through the entire height of the sample. They were then randomly assigned to two groups of 10 samples each (n=10). In Group 1, the cavities were treated with 35% phosphoric acid and restored with the adhesive system Klepp Microhybrid Resin System (Klepp-Raysan, USA). In Group 2, the cavity walls were pre-treated with 2% chlorexidine after etching with 35% phosphoric acid and then restored similarly as Group 1. Of the remaining four sections, two were used in Group 1, one as a positive control, one as negative control. The other two sections were used in a similar manner for Group 2. All specimens were thermocycled and subjected to a procedure of water ageing mimicking the action of saliva in the oral environment. Finally, the samples were subjected to a bacterial microleakage assay (*Enterococcus faecalis*) using a double camera system which recorded data daily during 60 days. Data were statistically analyzed with the Log-Rank test, the Kaplan Meyer survival test and the Fischer exact test. The significance level was established at p<0.05.*

Results: *The positive controls revealed bacterial microleakage within the first 48 hours while no leakage was registered in the negative controls. After 60 days no significant differences were seen between both experimental groups (p>0.05).*

Conclusions: *At the end of the experiment the restorations performed in each experimental group showed a similar marginal seal against microleakage of* E. faecalis.

Key words: *Chlorhexidine, dentin,* Enterococcus faecalis, *hydrolytic degradation.*

Introducción

La mayor parte de las investigaciones relacionadas con las resinas adhesivas han enfocado sus objetivos en el análisis de la durabilidad de las restauraciones.[1] En ese sentido, es importante remarcar que la degradación hidrolítica de la interfaz resina/dentina, como consecuencia de la muy variable estabilidad de los polímeros hidrófilos contenidos en la fórmula de los sistemas adhesivos modernos, continúa siendo un motivo de preocupación.[2-4] En la situación clínica, las resinas son aplicadas de forma directa en el interior de cavidades terapéuticas preparadas en dentina, cuya configuración (factor-C)[5] incide en el desarrollo de un importante grado de fuerzas de contracción. Bajo estas condiciones, la interfaz resina/dentina es altamente susceptible a la degradación hidrolítica provocada por absorción acuosa. Este fenómeno, junto con la degradación de la capa híbrida provocada por la acción colagenolítica de las metaloproteinasas (MMPs) y otras enzimas proteolíticas contenidas en la dentina,[6-8] constituyen un importante factor que altera la capacidad de adhesión en la interfaz, facilitando la filtración de bacterias, la formación de caries recurrente, hipersensibilidad, y el desarrollo de diferentes grados de inflamación pulpar,[9] cuyos efectos deletéreos suelen derivar en la indicación de un tratamiento endodóntico. Por otra parte, la degradación de la interfaz resina/dentina conlleva la pérdida de retención de la restauración.[10]

Diferentes investigaciones realizadas tanto *ex vivo*[11,12] como *in vivo*[13,14] han sugerido que la aplicación de gluconato de clorhexidina (CHX) al 2,0% sobre la dentina como paso previo al uso del agente adhesivo, o bien incorporada en su fórmula, reduce significativamente la degradación de la interfaz resina/dentina. En ese sentido, Breschi *et al.*[15] y Gendron *et al*.[16] sugieren que la CHX al 2,0% podría inhibir la acción de las enzimas colagenolíticas responsables de la degradación de la capa híbrida, aumentando de esta forma la longevidad de las restauraciones. El objetivo del presente ensayo *ex vivo* fue analizar –por medio de un modelo de filtración bacteriana– la estabilidad obtenida en la interfaz resina/dentina en obturaciones realizadas con el sistema de restauración Klepp Microhybrid Resin System (KMRs; Klepp-Raysan Int, Estados Unidos) –de reciente introducción en el mercado–, que incorpora el uso tópico de CHX al 2,0% sobre la superficie dentinaria, previamente a la aplicación del adhesivo, en comparación con el mismo material sin el complemento de CHX. Tomando en consideración las expectativas de la duración de una restauración efectuada mediante un sistema adhesivo, la hipótesis nula postula que, cuando KMRs se utiliza sin la aplicación previa de CHX, la estabilidad de la interfaz resina/dentina se reduce significativamente, permitiendo una mayor filtración bacteriana.

Materiales y métodos

El protocolo de este ensayo fue revisado y aprobado por la Comisión de Ética para la Investigación Científica de la Asociación Odontológica Argentina. Se utilizaron 24 terceros molares humanos superiores e inferiores, extraídos por razones ortodónticas o quirúrgicas, obtenidos en diferentes servicios hospitalarios, clínicas o consultorios privados. Todos

los pacientes firmaron un consentimiento informado luego de que se les explicara el objetivo para el cual serían utilizadas las piezas dentarias. Éstas se conservaron a 4 °C en suero fisiológico con cristales de timol, y fueron empleadas dentro de los primeros 30 días posextracción. En cuanto a los criterios de inclusión, todos los dientes presentaban corona y raíz completas, libres de caries, fisuras o cualquier otro deterioro estructural visible en el examen realizado mediante una lupa estereoscópica (Carl Zeiss, Oberkochen, Alemania).

Preparación de los dientes. Las cúspides de los molares fueron eliminadas con piedras de diamante rotando a alta velocidad y refrigeración constante con espray de suero fisiológico. Posteriormente, se efectuó, en cada uno de los dientes, una sección horizontal aproximadamente a 0,7 mm por debajo de la superficie con un micrótomo para tejidos duros (Isomet 1000, Buehler, Lake Bluff, IL, Estados Unidos), lo que permitió obtener una superficie de dentina lisa y plana. La superficie fue examinada cuidadosamente con la lupa bajo luz reflejada. Los especímenes que revelaban la presencia de fisuras o tejido pulpar expuesto fueron descartados y reemplazados por otros, preparados de manera similar. Se realizó, de la misma forma, una segunda sección horizontal paralela a la anterior, de manera tal que se obtuvieron probetas en forma de discos con una altura estandarizada de 3 mm. Las superficies superiores e inferiores de las probetas se pulieron con papel abrasivo siliconado (Buehler), granos 320, 400 y 600. En todas las muestras y en el centro de la superficie dentinaria, se realizaron cavidades estandarizadas de 3 mm de profundidad (comunicando las superficies superior e inferior) y una extensión de 3 mm en sentido vestíbulo-lingual y 4 mm en sentido mesio-distal, con fresas de carburo de tungsteno #245 de extremo plano (Jet; Beavers Dental Div, Sybron, Morrisburg, ON, Canadá), rotando a alta velocidad bajo refrigeración constante, con espray de suero fisiológico y la ayuda de una matriz de acrílico con las medidas predeterminadas. Los ángulos internos de las cavidades se prepararon en forma redondeada, y los márgenes de ambas superficies no fueron biselados. En todas las muestras, las paredes de las cavidades fueron lavadas con agua deionizada estéril durante 20 segundos, secadas con aire a presión filtrado y libre de impurezas, y posteriormente, tratadas con ácido fosfórico al 35% (Ultraetch; lote 13311; Ultradent, South Jordan, UT, Estados Unidos) durante 15 segundos. Finalmente, se lavaron copiosamente con agua deionizada y se secaron con aire a presión, dejando la superficie interna ligeramente húmeda. Las muestras se dividieron aleatoriamente en dos grupos de 10 probetas (n=10) cada uno. En ambos grupos, cada una de las probetas fue ubicada sobre un portaobjetos de vidrio con una matriz de celuloide interpuesta, y a continuación fueron sometidas a dos diferentes tipos de tratamiento. En el Grupo 1, se aplicó el adhesivo (Klepp; lote K4032-2) sobre la totalidad de las paredes dentinarias de la cavidad por medio de un aplicador Microbrush (Microbrush Corporation, Grafton, WI, Estados Unidos) y se polimerizó durante 40 segundos. En el Grupo 2, las paredes dentinarias fueron previamente tratadas frotando con una ligera presión el aplicador embebido en clorhexidina al 2,0% (Klepp), y posteriormente se aplicó y polimerizó el adhesivo de la misma forma que en el Grupo 1. En ambos grupos, las cavidades se obturaron a ras con la superficie superior e inferior de la probeta con la resina KMRs (lote K3521-4), que fue incorporada en un solo incremento. Inmediatamente luego de la inserción de KMRs, la superficie superior de la obturación se cubrió con una matriz de celuloide para evitar su contaminación con el oxígeno del aire ambiental, y el exceso de material fue eliminado presionando con un portaobjetos sobre la matriz (fig. 1). Luego, el portaobjetos fue retirado manteniendo la matriz en posición, y se adaptó un soporte especialmente diseñado para esta experiencia que permitía alinear de forma estandarizada y reproducible el extremo emisor de la unidad de fotopolimerización a una distancia constante de 3 mm de la superficie superior de cada una de las obturaciones, las cuales fueron polimerizadas durante 40 segundos. En todos los casos, la polimerización de la resina fue realizada mediante el diodo emisor de luz de una unidad de curado Bluephase 16i (Ivoclar-Vivadent AG, Amherst, NY, Estados Unidos) con una intensidad de 1.600 mW/cm^2. La intensidad de emisión fue controlada con un radiómetro (Demetron Curing Radiometer 100; Demetron Research Corporation, Danbury, CT, Estados Unidos) y corregida por calibración, en caso de ser necesario.

A continuación se removieron los excesos de material de las superficies superior e inferior con una hoja filosa, y los márgenes recibieron un acabado final por medio de discos de pulido flexibles (3M/ESPE, St Paul, MN, Estados Unidos). Posteriormente, se realizó un lavaje con espray de agua deionizada para eliminar cualquier resto de material remanente. En cada grupo se agregaron dos probetas adicionales que fueron utilizadas como controles positivos y negativos. En los controles positivos, las cavidades no fueron obturadas, mientras que en los controles

negativos fueron tratadas de acuerdo a los procedimientos descriptos para ambos grupos. Todas las probetas se conservaron a 37 °C en agua deionizada durante 24 horas, y luego se termociclaron a 5-55 °C (1.000 ciclos de 20 segundos de duración cada uno).

Simulación de la acción del medio acuoso oral. Todos los especímenes fueron sometidos a un proceso de simulación de la agresión del medio bucal. Éste fue realizado de acuerdo a los procedimientos descriptos por Feitosa *et al*.[10] Cada una de las probetas se ubicó en la base de un recipiente individual de vidrio de 22 cm de altura y 4 cm de ancho, que contenía una columna de 20 cm de altura de suero fisiológico (pH 7,4). En estas condiciones, el recipiente fue cerrado herméticamente y se conservó a 37 °C durante 120 días. Finalmente, las superficies externas de todas las probetas se secaron con papel absorbente y se recubrieron con dos capas de esmalte para uñas, llegando en las superficies planas superior e inferior hasta 1 mm alrededor de los bordes de la obturación, de manera tal que, si se producía algún pasaje de bacterias, éste ocurriera solamente a través de la interfaz adhesivo/dentina. En los controles positivos, la cobertura de esmalte fue realizada de la misma forma que en las probetas experimentales, mientras que en los controles negativos las superficies superior e inferior de cada probeta se recubrieron totalmente con el esmalte.

Ensayo de filtración bacteriana. Para el ensayo de filtración, se utilizó un sistema de doble cámara de acuerdo a los procedimientos descriptos por Imura *et al.*[17] Se cortó la punta de tubos plásticos Eppendorf de 1,5 ml (que actuó como cámara superior) y en cada tubo se introdujo una probeta con la obturación, de manera tal que sobrepasara aproximadamente 2 mm a través del orificio. La unión entre el tubo Eppendorf y la probeta fue sellada con cianoacrilato (Ciano, Anaeróbicos IWT, BA, Argentina) asegurando que la superficie superior de la resina compuesta quedase dentro de la cámara superior. Cada uno de los tubos con un espécimen se ubicó en un recipiente de vidrio (que actuó como cámara inferior) con 10 ml de caldo tripticasa de soja estéril (Difco Laboratory, Detroit, MI, Estados Unidos), de forma tal que los 2 mm restantes de las probetas quedasen sumergidos en el caldo de la cámara inferior (fig. 2). La unión entre el tubo y el frasco de vidrio también fue sellada con ianoacrilato. Para cada espécimen, el sistema completo se esterilizó con óxido de etileno durante 12 horas, y luego se lo incubó a 37 °C durante 72 horas para confirmar su esterilidad. Si el caldo demostraba turbiedad (indicio de contaminación), el sistema se descartaba y se reemplazaba por otro. En ese caso, el nuevo sistema de doble cámara con otro espécimen se esterilizó nuevamente, y se repitió el proceso de verificación.

La fase de filtración bacteriana fue realizada por un microbiólogo en un laboratorio especializado y bajo estrictas condiciones de esterilidad. Se introdujo en la cámara superior 1 ml de caldo con un inóculo de *Enterococcus faecalis* ATCC 29212 (concentración de 10^8 por ml). El sistema así preparado se incubó durante 60 días a 37 °C, renovando el inóculo de la cámara superior cada 5 días con cultivos frescos de *E. faecalis*. Se controló diariamente si el caldo contenido en la cámara inferior presentaba turbiedad, indicando la presencia de bacterias que filtraron hacia la cámara inferior a través de la interfaz resina/dentina. Cuando se detectaba turbiedad, se registraba la cantidad de días en que esto se producía. También se analizaron muestras tomadas de ambas cámaras,

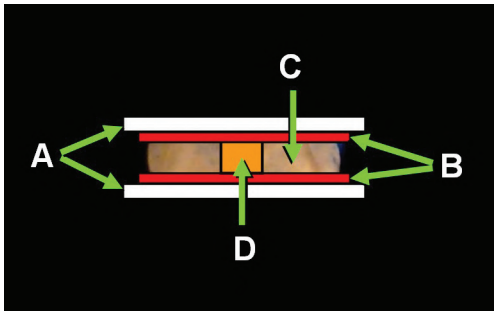

Figura 1. Esquema del procedimiento de obturación de la cavidad preparada en dentina. **A:** Portaobjetos de vidrio. **B:** Matrices de celuloide. **C:** Probeta de dentina. **D:** Obturación con la resina compuesta KMRs.



Figura 2. Sistema de doble cámara para el ensayo de filtración bacteriana. **A:** Cámara superior (tubo de Eppendorf 1,5 ml). **B:** Probeta de dentina. **C:** Cámara inferior con 10 ml de caldo tripticasa de soja estéril.

las cuales se incubaron en agar-sangre para controlar la viabilidad bacteriana, y se observaron las bacterias desde el punto de vista morfológico y con coloración de Gram. Finalmente, se registraron, para cada uno de los grupos, el número de especímenes que demostraron filtración y la cantidad de días en que esto se producía. El tiempo transcurrido hasta que se detectó filtración en cada uno de los grupos se calculó por medio del test de supervivencia de Kaplan-Meyer. Las diferencias entre grupos se analizaron por medio de la prueba de Log Rank y la prueba exacta de Fischer. El nivel de significación se estableció en $p<0,05$.

Resultados

Un espécimen en el Grupo 1 y dos en el Grupo 2 revelaron signos de contaminación previamente al inicio del ensayo de filtración y fueron reemplazados. Los controles positivos revelaron filtración bacteriana dentro de las primeras 24 horas. Los controles negativos no presentaron filtración en ningún caso. Los resultados totales obtenidos en ambos grupos pueden observarse en la tabla 1. En el Grupo 1, no se detectó turbidez en la cámara inferior hasta los días 45 (2 casos), 50 (1 caso) y 52 (1 caso), mientras que en 6 casos no hubo filtración. En el Grupo 2, no se detectó turbidez en la cámara inferior hasta los días 54 (1 caso), 56 (1 caso) y 57 (1 caso), y en 7 casos no hubo filtración. Para el Grupo 1, la media de sobrevida fue de de 55,2 días, con un intervalo de confianza (95%) de 51,4-59; mientras que para el Grupo 2 fue de 58,7 días, con un intervalo de confianza de 57,4-60. Las diferencias entre ambos grupos no fueron estadísticamente significativas ($p=0,47$). En todos los casos donde se produjo filtración, el análisis bacteriológico del contenido de la cámara inferior reveló la presencia de *E. faecalis*.

Discusión

En este trabajo se evaluó comparativamente el número de especímenes que revelaron filtración de *E. faecalis* en restauraciones adhesivas realizadas mediante KMRs, con o sin el uso de CHX al 2,0% como paso previo a la aplicación del adhesivo. Se analizó también el tiempo necesario para que las bacterias penetraran a través de la interfaz resina/dentina hasta la cámara inferior. La elección de *E. faecalis* para el ensayo de filtración se debió a que esta bacteria se encuentra habitualmente en la flora oral junto con otras bacterias aerobias y anaerobias facultativas.[18] Todas las probetas fueron termocicladas y, posteriormente, sometidas a la acción de un proceso de agresión hídrica. Estos dos procedimientos son habitualmente utilizados para simular la agresión funcional del medio bucal.[10,19] El posible efecto adicional de la función masticatoria cíclica, de permanente actividad en la situación clínica,[19-21] no fue analizado en el presente ensayo, razón por la que este factor debe ser investigado más exhaustivamente.

La acción del medio hídrico oral sobre la integridad de la interfaz resina/dentina constituye un factor de influencia en su proceso de degradación.[10] De acuerdo al protocolo utilizado en esta experiencia, la exposición a la agresión hídrica fue realizada mediante un procedimiento de laboratorio simulado.[10] Los resultados concuerdan con los de Scovron *et al*.[26] y Van Landuyt *et al*.,[27] cuyas investigaciones realizadas con procedimientos similares también han demostrado que la degradación de la interfaz resina/dentina se produce luego de un período relativamente breve de inmersión en un medio acuoso. En contraposición a estas observaciones, Sano *et al*.,[28] Peumans *et al*.[29] y Opdan *et al.*[30] repitieron *in vivo* las experiencias de laboratorio realizadas previamente por Scovron *et al*. [26] y Van Landuyt *et al*.,[27] y demostraron que la integridad de la interfaz se conservaba durante tiempos significativamente mayores. Feitosa *et al.*[10] sugieren que estas diferencias podrían deberse a que, tal como ocurrió en el presente ensayo, en los trabajos realizados bajo condiciones *ex vivo* se utilizan generalmente pequeñas probetas o varillas de dentina sometidas a la acción de un medio acuoso.[31] Estas condiciones a las que son sometidos los especímenes son diferentes a lo que sucede en la práctica diaria, cuando una pieza dentaria recibe una restauración por medio de un sistema adhesivo. En este caso, la interfaz resina/dentina suele requerir un tiempo más prolongado para que se produzca su deterioro,[10] y en este sentido resulta claro que desde el punto de vista experimental los estudios realizados *in vivo* constituyen el modelo clínico ideal.

En la situación clínica, la interfaz resina/dentina no se encuentra en contacto directo con los fluidos del medio bucal porque la adhesión al esmalte actúa como una barrera protectora contra la difusión de la

Tabla 1. Frecuencia de penetración bacteriana luego de 60 días.

	n	Con filtración	Sin filtración
Grupo 1	10	4 (40%)	6 (60%)
Grupo 2	10	3 (30%)	7 (70%)
Total	20	7 (35%)	13 (65%)

saliva.[32] En el presente ensayo, se prescindió de la adhesión al esmalte y se ubicó la restauración exclusivamente sobre dentina, en un escenario mucho más susceptible a la agresión hídrica y sin ningún tipo de interferencia o efecto protector. Sin embargo, resultó interesante comprobar que, a pesar de que en los especímenes del Grupo 1 se observó una ligera tendencia hacia una mayor filtración de *E. faecalis*, los resultados obtenidos no revelaron diferencias significativas entre grupos. En consecuencia, la hipótesis nula fue rechazada.

De acuerdo a la información provista por el fabricante, el sistema KMRs utiliza un adhesivo de autograbado que también puede emplearse mediante la técnica de grabado total o grabado selectivo. Tal como lo sugieren Breschi *et al*,[8] en este trabajo se efectuó el grabado total de las paredes dentinarias, y el adhesivo se distribuyó ejerciendo presión sobre el instrumento aplicador. Esto permite especular sobre la posibilidad de que esta modalidad de grabado y aplicación de la resina haya intensificado la impregnación de las fibras colágenas de la dentina, aumentando de esta forma la resistencia de la interfaz a la agresión hídrica.[8] Independientemente del beneficio proporcionado por el procedimiento de impregnación utilizado, la filtración bacteriana observada en algunos especímenes de ambos grupos podría deberse a otros factores tales como una posible polimerización incompleta del adhesivo[33] o la configuración de la cavidad (factor-C), que influyen de modo negativo sobre la contracción de polimerización, en especial en cavidades como las utilizadas en esta experiencia, cuyo diseño simula el de una cavidad de clase I y donde la acción del factor-C es particularmente intensa.[5,28]

La evaluación de los resultados fue realizada durante 60 días de forma cualitativa, es decir, determinando la presencia o la ausencia de turbidez en el medio de cultivo de la cámara inferior. Si bien este período de tiempo ha sido ya utilizado en experiencias anteriores,[22-25] queda claro que 60 días es en realidad un período relativamente breve, si se toma en cuenta la longevidad esperada de una restauración realizada con resinas compuestas. Sin embargo, el ensayo realizado permite comparar de manera efectiva el grado de resistencia de la interfaz resina/dentina a la penetración bacteriana, cuando las restauraciones fueron realizadas con diferentes procedimientos experimentales durante un tiempo preestablecido y bajo estrictas condiciones de control.[22-24] La presencia de turbidez en la cámara inferior indica contaminación bacteriana del medio de cultivo, pero no permite reconocer el número de bacterias que han penetrado a través de la interfaz resina/dentina. Dado que hasta el momento el número de bacterias necesario para que se desarrolle un proceso inflamatorio en la pulpa dental no ha sido bien determinado, consideramos que las observaciones realizadas no pueden extrapolarse de forma directa a una situación clínica real, y por lo tanto los resultados obtenidos deberían ser interpretados con cautela.

Con respecto al uso de CHX, los resultados de este trabajo coinciden con los de Sabatini,[19] pero no concuerdan con los de Toledano *et al*,[31] Belli *et al*.[32] y Hashimoto *et al*.[34] En una experiencia *ex vivo*, Sabatini[19] no observó diferencias significativas en la resistencia adhesiva de restauraciones en el grupo experimental, en el que se empleó CHX, en comparación con el grupo control, donde la CHX no fue utilizada. Por el contrario, Toledano *et al*, [31] Belli *et al*.[32] y Hashimoto *et al*.[34] observaron, en experiencias realizadas *ex vivo* e *in vivo*, que se producía la degradación de la resina y de las fibras colágenas de la dentina expuestas por el grabado ácido luego de su exposición a un medio hídrico, o a la saliva, durante un período de observación que varió de 1 a 3 años. Braga *et al*.[35] comprobaron que el 59% de los estudios de adhesión de reciente publicación utilizan una muestra de 10 especímenes (n) por grupo; el 15%, una muestra de 5 a 8 n; y el 26%, una muestra de 11 a 25 n. Comparativamente, la mayor parte de estos estudios arrojan resultados diferentes. Esto remarca la importancia de adecuar el poder de la muestra al tipo de experiencia por realizar. En ese sentido, es probable que el período de exposición hídrica y el poder de la muestra utilizados en el presente estudio hayan sido insuficientes como para detectar diferencias significativas, si las hubo. En ese caso, los resultados obtenidos podrían haber sido diferentes.

Otro factor que requiere ser analizado es la posible acción de las MMPs. Estas enzimas son sintetizadas y liberadas en la matriz dentinaria por odontoblastos, y su acción colagenolítica cumple un rol preponderante en el proceso de degradación de la interfaz.[6,7] En experiencias realizadas *in vivo*, Tezvergil-Mutluay *et al*.[36] y Nishitani *et al*.[37] observaron que las MMPs permanecen fosilizadas en la dentina y se reactivan en presencia de un pH ácido, tal como ocurre durante el empleo de un adhesivo de autograbado, el grabado total de la superficie dentinaria o el desarrollo de un proceso de caries.[36,38] Sulkala *et al*.[6] han demostrado que las MMPs también se encuentran presentes en piezas dentarias extraídas y adecuadamente conservadas durante un período de no más

de 60 días. Sin embargo, aún queda por comprobar si en estas condiciones las MMPs pueden ser reactivadas por medio de diferentes tipos de tratamientos y ejercer su acción colagenolítica en experiencias realizadas *ex vivo* en el laboratorio. En el presente ensayo, la ausencia de diferencias significativas entre las probetas de ambos grupos sugiere que no hubo actividad enzimática en el Grupo 1, en el que la dentina no fue tratada con CHX, un reconocido y potente inhibidor de las MMPs.[7,11]

Conclusiones

Dentro de las limitaciones de este ensayo *ex vivo*, los resultados sugieren que la penetración bacteriana observada en cuatro casos del Grupo 1 y tres del Grupo 2 se produjo como consecuencia de la degradación hidrolítica de la interfaz adhesivo/dentina. Si bien el uso de clorhexidina al 2,0% no parece influir en el grado de penetración de las bacterias a través de la interfaz, es preciso investigar si, tal como ocurre *in vivo*, las enzimas fosilizadas en la matriz dentinaria pueden también reactivarse en las experiencias realizadas en piezas dentarias extraídas, colaborando mediante su acción colagenolítica en la degradación de la interfaz resina/dentina. Estos aspectos serán analizados en experiencias que se encuentran actualmente en desarrollo.

Los autores declaran no tener conflictos de interés en relación con este estudio y afirman no haber recibido financiamiento externo para realizarlo.

Referencias

1. Downer MC, Azli NA, Bedi RE, Moles DR, Setchell DJ. How long do routine dental restorations last? A systematic review. *Br Dent J* 1999;187:432-9.
2. Spencer P, Ye Q, Park J, Topp EM, Misra A, Marengos O, *et al.* Adhesive/dentin interface: the weak link in the composite restoration. *Ann Biomed Engineer* 2010;38:1989-2003.
3. Perdigão J. Dentin-bonding variables related to the clinical situation and the substrate treatment. *Dent Mater* 2010;26:24-7.
4. Loguercio AD, Moura SK, Pellizzaro A, Dal-Bianco K, Patzlaff RT, Grande RH, *et al.* Durability of enamel bonding using two-step self etch systems on ground and unground enamel. *Oper Dent* 2008;33:79-88.
5. He Z, Shimada Y, Tagami J. The effects of cavity size and incremental technique on micro-tensile bond strength of resin composite in class I cavities. *Dent Mater* 2007;23;533-8.
6. Sulkala M, Larmas M, Sorsa T, Salo T, Tjäderhane L. The localization of Matrix Metalloproteinase-20 (MMP-20, Enamelysin) in mature human teeth. *J Dent Res* 2002;81:603-7.
7. Carrillo MRO, Geraldeli S, Tay F, De Goes MF, Carvalho RM, Tjäderhane L, *et al.* In vivo preservation of the hybrid layer by chlorhexidine. *J Dent Res* 2007;86:529-33.
8. Breschi L, Mazzoni A, Ruggeri A, Cadenaro M, Di Lenarda M, Dorigo EDS. Dental adhesion review: Aging and stability of the bonded interface. *Dent Mat* 2008;24:90-101.
9. Bergenholtz G, Cox CF, Loesche WH, Syed SA. Bacterial leakage around dental restorations: its effect on the dental pulp. *J Oral Pathol* 1982;11:439-50.
10. Feitosa VP, Leme AA, Sauro S, Correr-Sobrinho L, Watson TF, Sinhoreti MA, *et al.* Hydrolytic degradation of the resin-dentine interface induced by the simulated pulpal pressure, direct and indirect water ageing. *J Dent* 2012;40:1134-43.
11. Breschi L, Mazzoni A, Nato F, Carrilho M, Visintini E, Thjäderhane L, *et al.* Chlorhexidine stabilizes the adhesive interface: A 2-year in vitro study. *Dent Mat* 2010;26:320-25.
12. Carrilho M, Carvalho RM, De Goes MF, Di Hipolito V, Geraldeli S, Tay FR, *et al*. Chlorhexidine preserves dentin bond in vitro. *J Dent Res* 2007;86:90-4.
13. Brackett MG, Tay FR, Brackett WW, Dib A, Dipp FA, Mai S, *et al.* In vivo chlorhexidine stabilization of hybrid layers of an acetone-based dentin adhesive. *Oper Dent* 2009;34:379-83.
14. Ricci HA, Sanabe ME, de Souza Costa CA, Pashley DH, Hebling J. Chlorhexidine increases the longevity of in vivo resin-dentin bonds. *Eur J Oral Sci* 2010;118:411-16.
15. Breschi L, Martin P, Mazzoni A, Nato F, Carrilho M, Visintini E, *et al*. Use of a specific MMP-inhibitor (galardin) for preservation of hybrid layer. *Dent Mat* 2010;26:571-8.
16. Gendron R, Grenier D, Sorsa T, Mayrand D. Inhibition of the activities of matrix metalloproteinases 2, 8 and 9 by chlorhexidine. *Clin Diag Lab Immunol* 1999;6:437-9.
17. Imura N, Otani SM, Campos MJA, Jardim EG, Zuolo ML. Bacterial penetration through temporary restorative materials in root-canal-treated teeth in vitro. *Int Endod J* 1997;30:381-5.
18. Colombo AV, Barbosa GM, Higash D. Quantitative detection of *Staphylococcus aureus, Enterococcus faecalis* and *Pseudomonas aeruginosa* in human oral epithelial cells from subjects with periodontitis and periodontal health. *J Med Microbiol* 2013;62:1592-6000.
19. Sabatini C. Effect of a Chlorexidine-containing adhesive on dentin bond strength stability. *Oper Dent* 2013;38:609-17.
20. Qvist V. The effect of mastication on marginal adaptation of composite restorations in vivo. *J Dent Res* 1983;62:904-6.
21. Davidson CL, Abdalla AI. Effect of thermal and mechanical load cycling on the marginal integrity of adhesive class II composite resin restorations. *Am J Dent* 1993;6:39-42.
22. Zmener O, Pameijer CH, Rincón SMH, Álvarez Serrano S, Chaves C. Sealing properties of three luting agents used for complete cast crowns: A bacterial leakage study. *Oper Dent* 2013;38:221-8.

23. Zmener O, Pameijer CH, Hernández S. Resistance against bacterial leakage of four luting agents used for cementation of complete cast crowns. *Am J Dent* 2014;27:51-5.
24. Pameijer CH, Zmener O, Álvarez Serrano S, García-Godoy F. Sealing properties of a calcium aluminate luting agent. *Am J Dent* 2010;23:121-4.
25. Zmener O, Álvarez Serrano S, Vidueira M. Evaluación in vitro del sellado coronario provisto por obturaciones realizadas con conos de gutapercha recubiertos con resina y conos de Resilón combinados con dos selladores a base de metacrilatos. *Rev Asoc Odontol Argent* 2007;95:147-53.
26. Scovron L, Kogeo D, Gordillo LA, Meier MM, Gomes OM, Reis A, *et al*. Effects of immersion time and frequency of water exchange on durability on etch-and-rinse adhesive. *J Biomed Mat Res* 2010;95:339-46.
27. Van Landuyt KL, De Munck J, Mine A, Cardoso MV, Peumans M, Van Meerbek B. Filler debonding and sub-hybrid-layer failures in self-etch adhesives. *J Dent Res* 2010;89:1045-50.
28. Sano H, Yoshikawa T, Pereyra PN, Kanemura N, Morigami M, Tagami J, *et al*. Long-term durability of dentin bonds made with a self-etching primer, *in vivo*. *J Dent Res* 1999;78:906-11.
29. Peumans M, De Munck J, Van Landuyt KL, Poitevin A, Lambrechts P, Van Meerbek B. Eight-year clinical evaluation of a 2-step self-etch adhesive with and without selective enamel etching. *Dent Mat* 2010;26:1176-84.
30. Opdam NJ, Bronkhorst EM, Loomans EA, Huysmans MC. 12-year survival of composite vs. amalgam restorations. *J Dent Res* 2010;89:1063-7.
31. Toledano M, Osorio R, Osorio E, Aguilera FS, Yamauti M, Pashley DH, *et al*. Durability of resin-dentin bonds: Effect of direct/indirect exposure and storage media. *Dent Mat* 2007;23:885-92.
32. Belli R, Sartori N, Peruchi LD, Guimarães JC, Araújo E, Monteiro Jr S., *et al.* Slow progression of dentin bond degradation during one-year water storage under simulated pulpal pressure. *J Dent* 2010;38:802-10.
33. Cadenaro M, Antoniolli F, Sauro S, Tay FR, Di Lenarda R, Prati C, *et al*. Degree of conversion and permeability of dental adhesives. *Eur J Oral Sci* 2005;113:525-30.
34. Hashimoto M, Ohno H, Kaga M, Endo K, Sano H, Oguchi H. In vivo degradation of resin-dentin bonds in human over 1 to 3 years. *J Dent Res* 2000;79:1385-91.
35. Braga RR, Meira JB, Boaro LC, Xavier TA. Adhesion to tooth structure. A critical review of 'macro' test methods. *Dent Mat* 2010;26:38-49.
36. Tezvergil-Mutluay A, Agee KA, Hoshika T, Carrilho M, Breschi L, Tjäderhane L, *et al.* The requirement of zinc and calcium ions for functional MMP activity in demineralized dentin matrices. *Dent Mater* 2010;26:1059-67.
37. Nishitani Y, Yoshiyama M, Wadgaonkar B, Breschi L, Manello F, Mazzoni A, *et al*. Activation of gelatinolytic/collagenolytic activity in dentin by self etching adhesives. *Eur J Oral Sci* 2006;114:160-6.
38. Chaussain-Miller C, Fioretti F, Goldberg M, Menaxhi M. The role of matrix metalloproteinases (MMPs) in human caries. *J Dent Res* 2006;85:22-32.

Contacto:
Osvaldo Zmener
osvaldo@zmener.com.ar
Julián Álvarez 2335 (C1425DHI)
Ciudad Autónoma de Buenos Aires
Argentina

Evaluación *ex vivo* del material de obturación extruido durante el retratamiento endodóntico con el empleo de dos técnicas de remoción

Ex vivo *evaluation of the amount of extruded filling material during endodontic retreatment using two removal techniques*

Presentado: 3 de mayo de 2016
Aceptado: 21 de junio de 2016

Laura Alejandra Mora González,[a] Sagrario Rivera Martínez,[a] Héctor Julio Vásquez Santiago,[a] Basilia del Carmen González Guzmán,[b] César Martínez Rojas[c]

[a]Alumnos de la Maestría en Endodoncia, Posgrado de la Facultad de Odontología, Universidad Autónoma Benito Juárez de Oaxaca, México
[b]Catedrático del Posgrado de Endodoncia de la Facultad de Odontología, Universidad Autónoma Benito Juárez de Oaxaca, México
[c]Catedrático encargado del Laboratorio de Microbiología de la Facultad de Odontología, Universidad Autónoma Benito Juárez de Oaxaca, México

Resumen

Objetivo: Evaluar *ex vivo* la cantidad de material de obturación extruido durante el retratamiento endodóntico ortógrado con el uso de dos técnicas de desobturación.

Materiales y métodos: Se utilizaron 30 caninos humanos extraídos, de conducto único y raíces rectas. Los conductos radiculares se instrumentaron con ProGlider (Dentsply/Maillefer, Ballaigues, Suiza) y ProTaper Next X1, X2 y X3 (Dentsply/Maillefer, Ballaigues, Suiza) hasta la longitud de trabajo (LT). Luego, se sobrepasó 1 mm del foramen apical con una lima tipo K #20. A continuación se obturaron con conos de gutapercha ProTaper Next X3 (Dentsply/Maillefer, Ballaigues, Suiza), condensación lateral y termocompactación. Como sellador endodóntico, se utilizó el AHPlus (Dentsply DeTrey, Konstanz, Alemania) coloreado con tinta china azul. Los especímenes se dividieron aleatoriamente en dos grupos de 15 dientes. Las raíces se montaron en tubos Eppendorf, que fueron pesados previamente en una balanza de precisión. En el Grupo 1 (n=15), se removió la gutapercha con instrumentos D1, D2 del sistema ProTaper Universal (Dentsply/Maillefer, Ballaigues, Suiza) hasta el tercio medio, y luego hasta la LT con D3 y limas Hedströem #40 (Dentsply/Maillefer, Ballaigues, Suiza), empleando xilol. La remoción se completó con ProTaper Next X4 hasta la LT. En el Grupo 2 (n=15), se removió la gutapercha con el sistema ProTaper Universal D1, D2 y D3 hasta el tercio apical, y se completó con ProTaper Next X4 hasta la LT. En este grupo no se empleó xilol. En ambos grupos se realizaron lavajes con 3 ml de agua destilada a cada cambio de instrumento y al finalizar la instrumentación. Se retiraron las tapas con los especímenes de los tubos Eppendorf, los cuales fueron colocados en una estufa de cultivo a 37 °C durante 5 días. Los tubos se pesaron nuevamente (sin sus tapas) para determinar la diferencia de peso correspondiente al material de obturación extravasado. La comparación de las diferencias de peso promedio entre los dos grupos se realizó mediante la prueba no paramétrica de Mann-Whitney, estableciendo el nivel de significación en $p<0,05$.

Resultados: Con ambas técnicas de desobturación se observó extrusión de material obturador. Las comparaciones entre las diferencias de peso promedio en los dos grupos experimentales no mostraron diferencias estadísticas significativas ($p>0,05$).

Conclusión: El empleo de las dos técnicas de desobturación produjo, con frecuencia, la extrusión del material obturador.

Palabras clave: Extrusión de material obturador, limas Hedströem, retratamiento, Sistema ProTaper Universal, xilol.

Mora González LA, Rivera Martínez S, Vásquez Santiago HJ, González Guzmán BC, Martínez Rojas C. Evaluación *ex vivo* del material de obturación extruido durante el retratamiento endodóntico con el empleo de dos técnicas de remoción. *Rev Asoc Odontol Argent* 2016;104:66-71.

Abstract

Aim: *To assess* ex vivo *the amount of filling material extruded during orthograde endodontic retreatment by two different techniques.*

Materials and methods: *30 extracted human canines with single and straight canals were used. The root canals were instrumented with ProGlider and ProTaper Next X1, X2 and X3 up to the working length (WL). Later, 1 mm from the apical foramen was over instrumented using a K file #20. Then they were obturated with ProTaper Next X3 gutta-percha cones, lateral condensation and thermal-compaction. AH Plus colored with blue ink was used as endodontic sealer. The specimens were stored for 48 hours at 37 ºC and then were randomly divided into two groups of 15 teeth each. The roots of the specimens were mounted on the tops of Eppendorf tubes, which were previously weighed using an analytical scale. In Group 1 (n = 15), gutta-percha was removed to the middle third with ProTaper Universal D1 and D2 and then with D3 and Hedströem file #40 up to the WL, using xylene as a solvent. The removal was completed with a ProTaper Next X4 instrument up to the WL. In Group 2 (n=15), gutta-percha was removed up to the apical third with ProTaper Universal D1, D2, D3 and completed with ProTaper Next X4 up to the WL. Xylene was not employed in this group. In both groups irrigation was performed with 3 ml of distilled water at each change of instrument and at the end of instrumentation. The covers with the specimens were removed from the Eppendorf tubes and the tubes stored for 5 days at 37 ºC to remove moisture from inside. The Eppendorf tubes were weighed again (without the covers) to determine the difference corresponding to the filling material extruded. The comparison between the differences of the average weight observed between groups was performed using the non parametric Mann-Whitney test with a significance level at p<0.05.*

Results: *Extrusion of the filling material was observed with both techniques Comparisons between the average weigh differences in the two groups did not show statistically significant differences (p>0.05).*

Conclusion: *The use of the two obturation removal techniques produced frequent extrusion of the filling material.*

Key words: *Filling material extrusion, Hedströem files, retreatment, Universal ProTaper System, xylene.*

Introducción

Diversas publicaciones resaltan la frecuente indicación, en la práctica clínica, del retratamiento endodóntico no quirúrgico como terapéutica, con una incidencia del 23 al 38%, aproximadamente.[1-3]

La razón principal del elevado porcentaje de fracasos a distancia en el tratamiento del sistema de conductos radiculares es la persistencia de bacterias alojadas en la intrincada anatomía endodóntica luego del tratamiento primario.[4,5] Atendiendo a dicha causa, el objetivo del retratamiento es la eliminación o la reducción de la carga microbiana instalada dentro del conducto radicular.[6] El retratamiento no quirúrgico implica la eliminación completa de la obturación endodóntica primaria, a fin de permitir una limpieza, conformación, desinfección y obturación adecuada del sistema de conductos radiculares. Varios instrumentos han sido utilizados para la remoción del material de obturación; los más empleados son las limas manuales y las rotatorias impulsadas por motor.[7-27] Algunos profesionales utilizan también diferentes solventes químicos durante el procedimiento.[8-19,22,24,27] La eliminación de la gutapercha con limas manuales con o sin solventes consume un tiempo clínico prolongado, especialmente cuando los materiales se encuentran bien condensados.[13]

La remoción con instrumentos manuales o rotatorios del material condensado de gutapercha y sellador, con o sin la ayuda de calor o solventes, elimina la mayor parte de la obturación endodóntica; sin embargo, es frecuente la permanencia de restos adheridos a las paredes del conducto radicular.[7-27]

El uso de un disolvente químico para reblandecer la gutapercha es especialmente útil en la desobturación de los conductos radiculares con curvatura en el tercio apical, donde la profundización de una lima manual o rotatoria puede generar fractura de los instrumentos, bloqueos, escalones e incluso perforaciones radiculares.[8,11,12,16,22,23]

Entre los solventes más empleados para la remoción de la gutapercha, el xilol constituye una alternativa óptima, dado que, si bien es menos efectivo que el cloroformo, es menos tóxico que éste y más activo que el eucaliptol.[29-32]

En los últimos años, los instrumentos rotarios de níquel-titanio (NiTi) se han utilizado con éxito en la desobturación. Uno de ellos es el sistema rotatorio de retratamiento ProTaper Universal (Dentsply/Maillefer, Ballaigues, Suiza). Consta de tres instrumentos: D1, D2 y D3. El D1 presenta una longitud de 16 mm con una punta activa, calibre #30 y conicidad 9% en su extremo. El D2, 18 mm, punta inactiva, calibre #25 y 8%. Y el D3, 22 mm, punta inactiva, #20 y 7%. Estos instrumentos han sido recomendados para remover el material de obturación en las partes coro-

nal, media y apical del conducto radicular, respectivamente. En ese sentido, han sido realizados diversos estudios con el objetivo de evaluar la capacidad de diferentes instrumentos rotatorios de NiTi para la remoción del material obturador.[8-27]

Los hallazgos respecto de la eficacia de los sistemas rotatorios en retratamientos en comparación con la de limas manuales son controvertidos.[23] Durante las maniobras propias del retratamiento endodóntico no quirúrgico, es posible que se produzca la extrusión accidental de restos del material obturador. Estos elementos son potencialmente irritantes, y en muchos casos pueden generar dolor posoperatorio, agudizaciones, retardo en la reparación e incluso el fracaso del retratamiento.[32,33]

El objetivo del presente estudio *ex vivo* fue evaluar la cantidad de material de obturación extruido apicalmente durante el proceso de retratamiento ortógrado, empleando dos técnicas diferentes para la remoción de la obturación primaria.

Materiales y métodos

El protocolo de este trabajo fue previamente revisado y aprobado por el Comité de Ética para la Investigación Científica de la Asociación Odontológica Argentina.

Se utilizaron 30 caninos humanos extraídos, de raíces rectas y conducto único, con ápice maduro y que no presentaban caries radiculares, fracturas, ni reabsorciones internas o externas. Con el propósito de confirmar la anatomía interna de los conductos radiculares, se tomaron radiografías en los sentidos bucolingual y mesiodistal.

Los dientes fueron sumergidos en una solución de NaClO al 5,25% durante 12 horas, tras lo cual se efectuó el lavado con solución fisiológica y la limpieza de las superficies con ultrasonido Varios 370 (NSK, Tochigi, Japón).

Se estandarizaron las longitudes de los dientes a 22 mm seccionando la superficie incisal con un disco de diamante, a baja velocidad y con refrigeración acuosa. Esta superficie fue considerada el borde de referencia durante todo el procedimiento.

Se realizaron las aperturas coronarias de manera convencional con pieza de mano de alta velocidad (KaVo, Sao Pablo, Brasil), con fresas esféricas de carburo #3 (SS White, Lakewood, NJ, Estados Unidos), rectificando las paredes con fresas Endo Z (Dentsply/Maillefer). Se verificaron las entradas de los conductos con un explorador DG16 (Dentsply/Maillefer). Se introdujo en los conductos radiculares una lima tipo K #10 (Dentsply/Maillefer) hasta su visualización en la salida del foramen apical. A esta medida se le restó 1 mm y se la consideró la longitud de trabajo (LT). A continuación, se permeabilizaron los conductos radiculares con limas ProGlider (Dentsply/Maillefer) accionadas con un motor XSmart Plus (Dentsply/Maillefer) a 300 rpm y con un torque de 4 Ncm hasta la LT. Se procedió a la instrumentación con el sistema ProTaper Next (Dentsply/Maillefer) hasta un instrumento X3 a la LT. A cada cambio de instrumento y al finalizar la preparación, los conductos radiculares fueron irrigados con 3 ml de agua destilada. Para dicho procedimiento se emplearon agujas Endo-Eze 1” (Ultradent Products, Colonia, Alemania), introducidas hasta el comienzo del tercio apical. Al finalizar la irrigación, se sobrepasó 1 mm del foramen apical con una lima tipo K #20, a fin de obtener una medida estándar del foramen de aproximadamente 220 µm. Luego, se secaron los conductos radiculares con conos de papel absorbente estériles ProTaper Next X3 (Dentsply/Maillefer).

Se obturaron los conductos radiculares con conos de gutapercha ProTaper Next X3 (Dentsply/Maillefer, Petrópolis, Brasil) hasta la LT y técnica de condensación lateral en frío con espaciador A30 (Dentsply/Maillefer), conos accesorios MF, FF (Coltène/Waledent, Langenau, Alemania) y compactación termomecánica con Guttacondensor #40 (Dentsply/Maillefer). Finalizado el procedimiento, se realizó la compactación vertical con un instrumento Schilder plugger #3 (Dentsply/Maillefer). Como sellador endodóntico se empleó el AHPlus (Dentsply DeTrey, Konstanz, Alemania) coloreado con tinta china azul (Pelikan, Puebla, México). Se obturaron los accesos coronarios con Cavit (3M ESPE, Seefeld, Alemania). Tras la obturación, se tomaron radiografías periapicales en ambos sentidos (bucolingual y mesiodistal).

Los especímenes se mantuvieron por 48 horas en una estufa de cultivo (Riossa, modelo E-71, serie EE280403, DF, México) a 37 ºC y 100% de humedad. Los dientes fueron distribuidos al azar en dos grupos iguales, de 15 especímenes cada uno.

Se seleccionaron 30 tubos Eppendorf, se los numeró y se los pesó (sin sus tapas) en una balanza de precisión (Sartorius CP4335124017109 AG, Gotinga, Alemania). Los especímenes obturados se montaron en los tubos Eppendorf por medio de una perforación en sus respectivas tapas, de modo tal que quedaran ajustados convenientemente. Cada tapa fue perforada con una aguja hipodérmica 25G (Nipro Co, Osaca, Japón), a fin de ecualizar la presión (fig. 1).

En los especímenes del Grupo 1 (n=15), se removió la gutapercha hasta el tercio medio con instrumen-

Figura 1. Fotografía del espécimen 25 montado en la tapa del tubo Eppendorf y la aguja hipodérmica insertada a fin de ecualizar la presión.

tos D1 y D2 del sistema ProTaper Universal de retratamiento (Dentsply/Maillefer) accionados con un motor XSmart Plus (Dentsply/Maillefer), y luego hasta LT con D3 y limas manuales Hedströem #40 (Dentsply/Maillefer), empleando xilol (VICDENT, Laboratorio GZ, México) como solvente químico. La remoción se completó con un instrumento ProTaper Next X4 (Dentsply/Maillefer) y el mismo motor. A cada cambio de instrumento y al finalizar la remoción, se realizaron lavajes con 3 ml de agua destilada, con agujas Endo-Eze 1" (Ultradent Products), introducidas en el conducto radicular hasta el comienzo del tercio apical.

En el Grupo 2 (n=15), se removió la gutapercha hasta el tercio apical con ProTaper Universal de retratamiento D1, D2, D3 (Dentsply/Maillefer) de forma secuencial y ProTaper Next X4 con el mismo motor que en el Grupo 1. La irrigación se efectuó del mismo modo que en el grupo anterior.

En ambos grupos, la remoción del material de obturación se consideraba terminada cuando no había restos de gutapercha o sellador visibles en la superficie del último instrumento empleado y las paredes del conducto radicular se encontraban lisas.

Finalizada la irrigación, los conductos radiculares se secaron con conos de papel absorbente ProTaper Next X4 (Dentsply/Maillefer). En los casos en los que el material obturador quedó adherido al ápice dentario, se procedió a quitarlo con un bisturí afilado, para así recolectarlo en el interior del tubo Eppendorf. A continuación, se dejaron los tubos Eppendorf sin sus tapas en la estufa de cultivo (Riossa, modelo E-71, serie EE280403) a 37 °C durante 4 días, a fin de permitir la eliminación de la humedad de su interior. Los tubos Eppendorf se pesaron nuevamente (sin sus tapas), para determinar la diferencia de peso entre los mismos tubos, la cual correspondería al material de obturación extravasado.

La comparación de las diferencias de peso promedio entre los dos grupos experimentales fue llevada a cabo mediante la prueba no paramétrica de Mann-Whitney, con un nivel de significación de $p<0,05$.

Resultados

Los resultados se expresan en las tablas 1-3.

En el Grupo 1, en 9 (60%) de los 15 especímenes hubo extrusión del material obturador; mientras que, en el Grupo 2, esto sucedió en 11 (73,3%) de los 15 especímenes. La comparación del peso promedio entre los dos grupos experimentales no mostró diferencias significativas ($p>0,05$).

Discusión

El retratamiento endodóntico no quirúrgico de órganos dentarios previamente tratados es una práctica clínica relativamente frecuente entre los especialistas.[1-3] La remoción del material de obturación en aquellos casos en los que la obturación endodóntica es adecuada en longitud y homogeneidad es una tarea de complicada ejecución. Esta situación se presenta especialmente en los dientes con persistencia de dolor o de patología perirradicular, y en los casos de filtración coronaria prolongada. Numerosas publica-

Tabla 1. Diferencia de peso entre los tubos Eppendorf antes y después de la remoción de la obturación endodóntica del Grupo 1.

Tubo	Peso 1 (mg)	Peso 2 (mg)	Diferencia
1	731	732	1
2	725	730	5
3	729	730	1
4	697	698	1
5	701	703	2
6	754	755	1
7	718	720	2
8	699	699	0
9	710	710	0
10	699	700	1
11	715	715	0
12	713	714	1
13	705	705	0
14	726	726	0
15	700	700	0
Totales	**10.722**	**10.737**	**15**

Tabla 2. Diferencia de peso entre los tubos Eppendorf antes y después de la remoción de la obturación endodóntica del Grupo 2.

Tubo	Peso 1 (mg)	Peso 2 (mg)	Diferencia
16	777	778	1
17	720	722	2
18	756	759	3
19	718	719	1
20	706	706	0
21	755	756	1
22	725	725	0
23	703	705	2
24	693	694	1
25	762	762	0
26	699	700	1
27	756	756	0
28	777	778	1
29	776	777	1
30	706	707	1
Totales	**11.029**	**11.044**	**15**

ciones expresan la dificultad de remover el material de obturación primario sin extruir sellador y/o gutapercha.[7-9,12,14,15,17,22,23,27]

A su vez, la cantidad de material extruido apicalmente puede estar relacionada con la anatomía del conducto radicular, la compactación del material obturador del tratamiento primario y la técnica empleada para su remoción.

En ese sentido, y a fin de disminuir las posibles variables, se estandarizaron la longitud de los especímenes y el diámetro del foramen apical. Asimismo, en ambos grupos se finalizó la remoción del material obturador con el mismo instrumento ProTaper Next X4, es decir, con un calibre mayor al empleado en la obturación primaria realizada con conos de gutapercha ProTaper Next X3.

La extrusión apical de material obturador durante el retratamiento puede presentar complicaciones posoperatorias inmediatas, como dolor e inflamación; posoperatorias a distancia, como retraso en la reparación; e incluso el fracaso de la terapéutica endodóntica.[32,33]

Es importante destacar que, en la presente evaluación, la irrigación durante todo el procedimiento se realizó con agua destilada, a fin de evitar la precipitación de cristales propios de los líquidos de irrigación

Tabla 3. Resultados estadísticos (valores de media y desviación estándar).

Grupo	n	Media (mg)	Desviación estándar (mg)	p
1	15	1,00	1,31	>0,05
2	15	1,00	0,85	

que pudieran interferir en el peso final del material extruido.[15,27]

De acuerdo a los resultados de este estudio, la extrusión apical de material de obturación tuvo lugar con ambas técnicas empleadas, sin diferencias significativas entre ellas. Estos hallazgos coinciden con los resultados obtenidos por otros autores.[8,9,12,14,22]

En tanto algunas publicaciones señalan que la remoción del material obturador con instrumentos de NiTi utilizados de forma mecanizada produce significativamente menos extrusión que con los instrumentos manuales, otras confirman lo opuesto.[15,17,27]

Es importante destacar que la extrusión del material obturador puede contener pequeñas proporciones de tejido mineralizado proveniente de las paredes dentinarias instrumentadas durante el proceso de remoción.

Diferentes estudios evaluaron la cantidad de material de obturación extruido durante el retratamiento con métodos visuales[7,9,17,22] y de pesaje.[8,14,15,27] El uso de la balanza de precisión para el pesaje de los restos obtenidos permite mayor exactitud en los resultados y sensibilidad para detectar pequeñas diferencias entre las técnicas empleadas.[27]

Conclusión

El empleo de las técnicas de desobturación produce con frecuencia la extrusión del material obturador.

Agradecimientos: Al Dr. Ricardo Macchi, por su colaboración en el análisis estadístico. Al Dr. Fernando Goldberg, por su asistencia científica.

Los autores declaran no tener conflictos de interés en relación con este estudio y afirman no haber recibido financiamiento externo para realizarlo.

Referencias

1. Abbott PV. Analysis of a referral-based endodontic practice: part 2. Treatment provided. *J Endod* 1994;20:253-7.
2. Pruskin E, Hilú RE, Mellado AS. Análisis de los tratamientos endodónticos realizados en la clínica asistencial y de capacitación. *Rev Asoc Odontol Argent* 1999;87:30-3.

3. Scavo R, Di Pietro S, Martínez Lalis R, Grana D. Incidencia y distribución de tratamientos endodónticos en una carrera de especialización. *Rev Asoc Odontol Argent* 2008;96:231-4.
4. Siqueira JF Jr, Roças IN. Clinical implications and microbiology of bacterial persistence after treatment procedures. *J Endod* 2008;34:1291-301.
5. Ricucci D, Siqueira JF Jr, Bate AL, Pitt Ford TR. Histologic investigation of root canal-treated teeth with apical periodontitis: a retrospective study from twenty-four patients. *J Endod* 2009;35:493-502.
6. Siqueira Jr JF. Aetiology of root canal treatment failure: why well-treated teeth can fail. *Int Endod J* 2001;34:1-10.
7. Frajlich SR, Goldberg F, Massone EJ, Cantarini C, Artaza LP. Comparative study of retreatment of Thermafil and lateral condensation endodontic fillings. *Int Endod J* 1998;31:354-7.
8. Imura N, Kato AS, Hata G-I, Uemura M, Toda T, Weine F. A comparison of the relative efficacies of four hand and rotary instrumentation techniques during endodontic retreatment. *Int Endod J* 2000;33:361-6.
9. Betti LV, Bramante CM. Quantec SC rotary instruments versus hand files for gutta-percha removal in root canal retreatment. *Int Endod J* 2001;34:514-9.
10. Kosti E, Lambrianidis T, Economides N, Neofitou C. Ex vivo study of the efficacy of H-files and rotary Ni-Ti instruments to remove gutta-percha and four types of sealer. *Int Endod J* 2006;39:48-54.
11. Schirrmeister JF, Wrbas KT, Meyer KM, Altenburger MJ, Hellwig E. Efficacy of different rotary instruments for gutta-percha removal in root canal retreatment. *J Endod* 2006;32:469-72.
12. Schirrmeister JF, Wrbas KT, Schneider FH, Altenburger MJ, Hellwig E. Effectiveness of a hand file and three nickel-titanium rotary instruments for removing gutta-percha in curved root canals during retreatment. *Oral Surg Oral Med Oral Pathol Oral Radiol Endod* 2006;101:542-7.
13. Gergi R, Sabbagh C. Effectiveness of two nickel-titanium rotary instruments and a hand file for removing gutta-percha in severely curved root canals during retreatment: an ex vivo study. *Int Endod J* 2007;40:532-7.
14. Saad AY, Al-Hadlaq SM, Al-Katheeri NH. Efficacy of two rotary NiTi instruments in the removal of gutta-percha during root canal retreatment. *J Endod* 2007;33:38-41.
15. Huang X, Ling J, Wei X, Gu L. Quantitative evaluation of debris extruded apically by using ProTaper Universal Tulsa rotary system in endodontic retreatment. *J Endod* 2007;33:1102-5.
16. Gu LS, Ling JQ, Wei X, Huang XY. Efficacy of ProTaper Universal rotary retreatment system for gutta-percha removal from root canals. *Int Endod J* 2008;41:288-95.
17. Somma F, Cammarota G, Plotino G, Grande NM, Pameijer CH. The effectiveness of manual and mechanical instrumentation for the retreatment of three different root canal filling materials. *J Endod* 2008;34:466-9.
18. Hammad M, Qualtrough A, Silikas N. Three-dimensional evaluation of effectiveness of and rotary instrumentation for retreatment of canals filled with different materials. *J Endod* 2008:34:1370-3.
19. Giuliani V, Cocchetti R, Pagavino G. Efficacy of ProTaper Universal retreatment files in removing filling materials during root canal retreatment. *J Endod* 2008;34:1381-4.
20. Ensinas P, Cornejo N, Manguera L. Análisis de la limpieza de las paredes dentinarias del conducto radicular y el tiempo de desobturación utilizando dos técnicas diferentes de retratamiento endodóntico. *Canal Abierto* 2009;19:10-6.
21. Pirani Ch, Pelliccioni GA, Marchionni S, Montebugnoli L, Piana G, Prati C. Effectiveness of three different retreatment techniques in canals filled with compacted gutta-percha or Thermafil: a scanning electron microscope study. *J Endod* 2009;35:1433-40.
22. Çelik Ünal G, Üreyen Kaya B, Taç AG, Keçeci AD. A comparison of the efficacy of conventional and new retreatment instruments to remove gutta-percha in curved root canals: an ex vivo study. *Int Endod J* 2009;42:344-50.
23. Duncan FH, Chong BS. Removal of root filling materials *Endod Topics* 2011;19:33-57.
24. Ma J, Al-Ashaw AJ, Shen Y, Gao Y, Yang Y, Zhang Ch, *et al*. Efficacy of ProTaper Universal Rotary retreatment system for gutta-percha renoval from oval root canals: a micro-computed tomography study. *J Endod* 2012;38:1516-20.
25. Marques da Silva B, Baratto-Filho F, Leonardi DP, Henrique Borges A, Volpato L, Branco Barletta F. Effectiveness of ProTaper, D-RaCe, and Mtwo retreatment files with and without supplementary instruments in the removal of root canal filling material *Int Endod J* 2012;45:927-32.
26. Ortiz García JL, Calvo Ramírez E, Díaz Diego V, Cruz López IR, Rodríguez Rojas A. Eficacia del sistema ProTaper retratamiento en combinación con limas Hedströem en conductos radiculares obturados con tres técnicas diferentes. *Rev Endod Actual* 2013;8:4-11.
27. Topçuoğlu HS, Akti A, Tuncay Ö, Dinçer AN, Düzgün S, Topçuoğlu G. Evaluation of debris extruded apically during the removal of root canal filling material using ProTaper, D-RaCe and R-Endo rotary nickel-titanium retreatment instruments and hand files. *J Endod* 2014;40:2066-9.
28. Tamse A, Unger U, Metzger Z, Rosenberg M. Gutta-percha solvents-a comprative study. *J Endod* 1986;12:337-9.
29. Wennberg A, Ørstavik D. Evaluation of alternatives to chloroform in endodontic practice. *Endod Dent Traumatol* 1989;5:234-7.
30. Wilcox LR. Endodontic retreatment with halothane versus chloroform solvent. *J Endod* 1995;21:305-7.
31. Tanomaru-Filho M, D'Azeredo Orlando T, Antunes Bortoluzzi E, Ferreira da Silva G, Guerreiro Tanomaru JM. Solvent capacity of different substances on gutta-percha and Resilon. *Braz Dent J* 2010;21:46-9.
32. Ricucci D, Langeland K. Apical limit of root canal instrumentation and obturation: part 2. A histological study. *Int Endod J* 1998;31:394-409.
33. Nair PNR. On the causes of persistent apical periodontitis: a review *Int Endod J* 2006;39:249-81.

Contacto:
Laura Alejandra Mora González
cdlaus_mg@hotmail.com
Calle Pinos 92, 3ª sección
Colonia San Antonio de la Cal
Oaxaca, México

Tratamiento de recesión única de clase III con injerto libre subepitelial mediante técnica de colgajo de doble papila reposicionado. Informe de un caso clínico

Treatment of single class III recession combining free subepithelial connective tissue graft and a double papilla repositioned flap. Clinical case report

Presentado: 4 de abril de 2016
Aceptado: 9 de mayo de 2016

Francisco Fernández Sobrino, Hernán Bontá, Federico Galli, Facundo Caride, Nelson Carranza
Cátedra de Periodoncia, Facultad de Odontología, Universidad de Buenos Aires, Argentina

Resumen

Objetivo: Mostrar y evaluar los resultados clínicos de un procedimiento de cirugía plástica periodontal efectuado para cubrir una recesión radicular de clase III de Miller con una técnica bilaminar. Además, analizar el aumento de la banda de encía y el cambio de biotipo gingival de la pieza dentaria.

Caso clínico: Paciente femenino de 30 años de edad, con una recesión gingival de clase III de Miller por vestibular de la pieza 43 que no sobrepasa la línea mucogingival, con pérdida interproximal de tejidos duros y blandos. El tratamiento consiste en un colgajo de doble papila a espesor parcial con injerto libre subepitelial tomado del paladar, con seguimiento a 1 año.

Conclusiones: La técnica bilaminar es una solución viable en casos de recubrimiento radicular poco predecibles, como la recesión de clase III de Miller. El biotipo gingival se vio engrosado, y la encía queratinizada no sufrió variaciones.

Palabras clave: Biotipo gingival, colgajo doble papila, cubrimiento radicular, encía insertada, espesor parcial, injerto libre subepitelial, recesión gingival.

Abstract

Aim: *To show and evaluate the clinical results in terms of root coverage after performing periodontal plastic surgery of a Miller class III recession with a bilaminar technique. Changes in width of keratinized tissue and gingival biotype where also assessed as secondary objectives.*

Case report: *Female patient, 30 years old, with Miller class III gingival recession affecting mandibular right cuspid which did not extend beyond the mucogingival junction with interdental bone and soft tissue loss. The treatment consisted on a split thickness double papillae flap combined with a subepithelial connective tissue graft harvest from the palate with a one year follow-up.*

Conclusions: *This bilaminar technique demonstrates to be a viable solution in the root coverage of this type of recessions. There was a noticeable increase in the gingival biotype and the keratinized gingiva did not undergo any variations with this technique.*

Key words: *Double papilla flap, gingival biotype, gingival recession, gingival width, root coverage, split thickness, subepithelial connective tissue graft.*

Introducción

El glosario de términos periodontales define "recesión" como la localización del margen gingival apical al límite amelocementario. Se considera que la etiología de las recesiones gingivales es multifactorial; abarca conceptos como la posición de la pieza en la arcada, raíces prominentes, cepillado traumático, enfermedad periodontal, frenillos aberrantes, factores iatrogénicos y dehiscencias óseas,

entre otros factores predisponentes y desencadenantes.[1-4]

El tratamiento quirúrgico de este caso se denomina "cirugía mucogingival" o "cirugía plástica periodontal". Puede definirse como un procedimiento quirúrgico destinado a corregir o eliminar deformidades anatómicas, del desarrollo o traumáticas, en la encía o en la mucosa alveolar.[5] Las técnicas pueden clasificarse en dos grupos: colgajos desplazados (en sentido lateral, coronal, rotados o en forma pediculada) y colgajos no desplazados o reposicionados (como la técnica de bolsillo[6] o la técnica de túnel[7,8]). Asimismo, estos colgajos pueden convertirse en técnicas bilaminares al agregar un injerto libre subepitelial (ILS), tomado del paladar o de la tuberosidad. Otra alternativa es la utilización de materiales aloplásticos, como la matriz dérmica acelular.

La evaluación de las características de las recesiones gingivales es esencial para la elección de la técnica quirúrgica, el éxito del tratamiento y el pronóstico de la pieza (o las piezas) a largo plazo. La clasificación de Miller descripta en 1985 menciona cuatro clases de recesiones gingivales. En las clases I y II, al no haber pérdida del tejido interproximal, la predictibilidad de cobertura es del 100%; mientras que en la clase III –con pérdida del tejido interproximal y/o malposición dentaria– la predictibilidad de cobertura es parcial. Por último, la clase IV es considerada muy severa y, por esto, no es tratable.[9]

Para elegir la técnica quirúrgica adecuada deben considerarse varios factores, como la cantidad de encía insertada, la presencia de frenillos, el biotipo gingival del paciente, la posición de la pieza en la arcada, el tamaño de las recesiones y su morfología. Sullivan y Atkins[10] clasifican las recesiones gingivales en anchas o estrechas y playas o profundas. Esta observación nos permite ser precisos en la elección de la técnica quirúrgica por realizar.

Esta técnica fue desarrollada en 1968 por Cohen y Ross.[11] Consiste en dos incisiones verticales sobrepasando la línea mucogingival y, finalmente, incisiones anguladas hacia adentro (*cut back*) adyacentes a la recesión, generando dos colgajos pediculados a espesor parcial, suturados luego entre sí para cubrir la recesión.

En 1986, Nelson[12] propuso combinar la técnica de doble papila a espesor total con un injerto de tejido conectivo subepitelial. Más tarde, en 1992, Harris[13-15] combinó el diseño del colgajo doble papila a espesor parcial con un ILS tomado del paladar.

El caso clínico descripto a continuación presenta una recesión ancha y profunda, tratada mediante una técnica bilaminar al combinar un ILS con un colgajo reposicionado de doble papila.

Caso clínico

Una paciente de 30 años de edad se presentó en la Cátedra de Periodoncia de la Facultad de Odontología de la Universidad de Buenos Aires con dolor circunstancial y preocupación por el impacto estético de una recesión gingival en la pieza 43. En la inspección clínica la lesión fue clasificada como recesión de clase III según Miller, de 4 mm de profundidad y 4 mm de ancho sin sobrepasar la línea mucogingival. Presentaba pérdida de tejido interproximal, con 1 mm de encía insertada y 2 mm de profundidad de sondaje por vestibular con un biotipo fino.[16] No se observaba contacto por distal con la pieza 44. La profundidad de sondaje por mesial y distal era de 3 mm, con una pérdida de inserción de 5 mm por distal y 6 mm por mesial. Las imágenes radiográficas periapicales evidenciaban pérdida ósea interproximal (fig. 1).

Se diagnosticó periodontitis crónica moderada generalizada. La pieza 43 mostraba una recesión, cuyos factores a corregir eran: la posición de la pieza dentaria en la arcada, la prominencia de su raíz, la técnica de cepillado de la paciente y un biotipo gingival delgado.

Se realizó la terapia básica periodontal y –en programa de mantenimiento– se planteó la fase quirúrgica o correctiva. Se utilizó la técnica de colgajo de doble papila con un ILS tomado del paladar, junto con la técnica de incisión única de Hürzteler.[17] El diastema existente por distal de la pieza 4.3 permitió

Figura 1. Radiografía periapical de pieza 33.

tener acceso a un pedículo de mayor dimensión para poder cubrir una recesión de estas características, ya que la técnica original es indicada para recesiones estrechas y profundas (fig. 2).

Se efectuaron incisiones verticales oblicuas y convergentes hacia coronal por vestibular a reparo óseo, sobrepasando la línea mucogingival. Luego se continuó con incisiones horizontales para conectar el límite amelocementario (LAC) con las primeras incisiones. Por último, se incidió intracrevicularmente sobre la pieza por tratar y se continuó hacia apical en forma de V, a bisel interno alrededor de la recesión. La superficie radicular expuesta se aplanó ligeramente para facilitar el asentamiento de los tejidos blandos en la zona (fig. 3). Se desepitelizaron las papilas y, posteriormente, se levantó, a espesor parcial, uno de los pedículos y se lo suturó al otro (sutura monofilamento Prolene 6-0 P1; Ethicon, São José dos Campos, Brasil). Finalmente, se levantó el otro pedículo

Figura 2. Foto inicial.

Figura 3. Incisiones verticales, horizontales e intracreviculares.

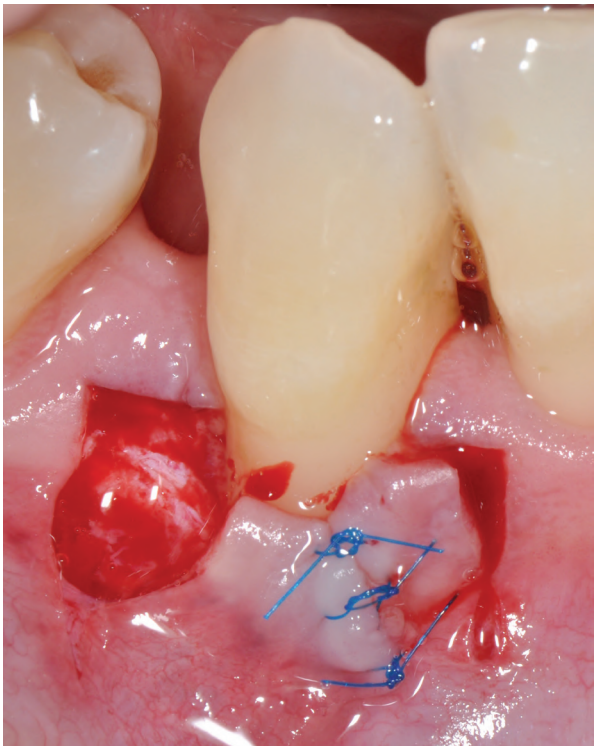

Figura 4. Unión de pedículos mediante la sutura.

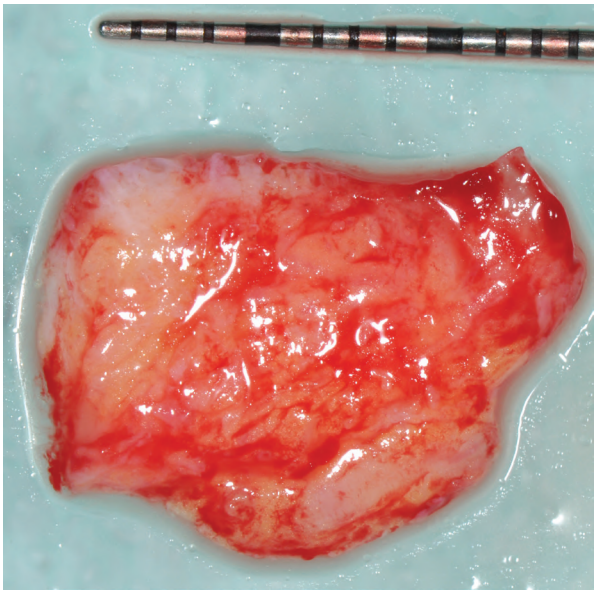

Figura 5. Injerto libre subepitelial.

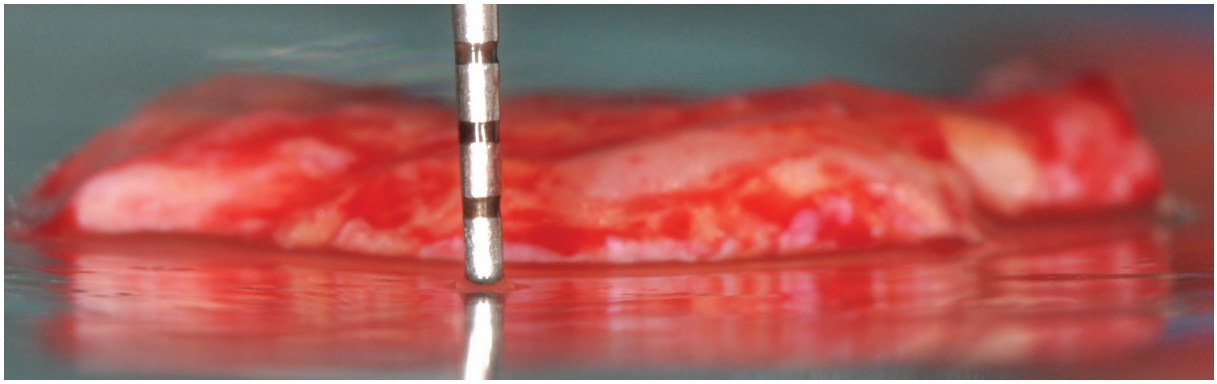

Figura 6. Espesor del injerto libre subepitelial (ILS).

y se desplazaron en conjunto hacia el centro (fig. 4). Para permitir un mejor desplazamiento del colgajo, se efectuó su liberación con incisiones en plano muscular.

Una vez seleccionada el área dadora del paladar, se tomó un ILS con la técnica de incisión única, de 1,5 mm de espesor.[18,19] Para darle el tamaño ideal, se recortó con una tijera para tejidos blandos (figs. 5 y 6). El ILS se posicionó y se suturó con un punto suspensorio, pasando por las papilas linguales, mesial y distal, a fin de lograr un contacto íntimo con el lecho receptor (fig. 7). Luego, se procedió a fijar el colgajo de doble papila con un punto suspensorio a la pieza dentaria, cubriendo totalmente el injerto. Las incisiones verticales fueron suturadas con puntos simples (fig. 8).

Posteriormente, se realizó compresión leve con una gasa húmeda durante unos minutos. La incisión efectuada en el paladar para obtener el ILS se suturó con puntos suspensorios (sutura monofilamento Mononylon 5-0 SC20; Ethicon, São José dos Campos, Brasil) (fig. 9).

La medicación y los cuidados posquirúrgicos consistieron en: amoxicilina con ácido clavulánico (500 mg cada 8 horas durante 7 días), ibuprofeno 600 mg (cada 6 horas) y colutorios con clorhexidina al 0,12% (2 veces por día) para la higiene del área quirúrgica. Tras una semana de la cirugía se retiraron las suturas del paladar, y a las 2 semanas, las de la zona tratada. Se indicó un cepillo extrasuave quirúrgico para higienizar el área durante 3 semanas, y al mes la paciente volvió a su técnica habitual de higiene. El seguimiento posquirúrgico fue registrado fotográficamente a los 7 y a los 14 días (figs. 10 y 11), a los 21, 28, 60 y 90 días (fig. 12), a los 6 meses, y finalmente al año (fig. 13).

Figura 7. Presentación del ILS en el lecho receptor.

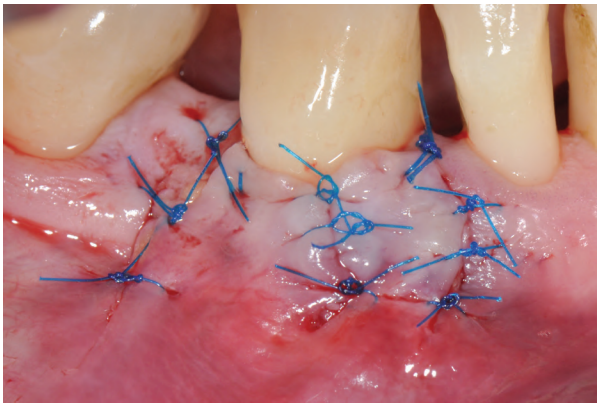

Figura 8. Foto final.

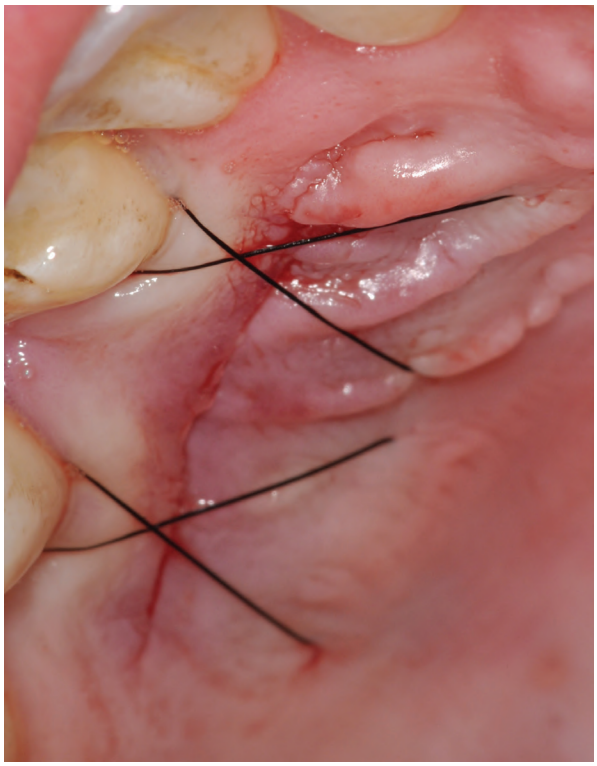

Figura 9. Paladar suturado.

Figura 10. 14 días posoperatorio del paladar.

Resultados

Se obtuvo un cubrimiento radicular del 75%, pasando de una recesión de 4 mm a 1 mm. El biotipo se vio engrosado, y la encía queratinizada no sufrió variaciones dimensionales. Los resultados a nivel estético fueron más que satisfactorios para la paciente.

Discusión

Los resultados muestran concordancia con lo descripto en la literatura.[7-9,15,20] En gran cantidad de estudios de recesiones de clase I y II de Miller, los resultados y la predictibilidad de las técnicas presentadas se asocian fundamentalmente a este tipo de lesiones. El abordaje de un caso como el presentado implica un riesgo en cuanto a predictibilidad, por lo tanto los resultados serán distintos a los mostrados en los estudios publicados.

Como antecedentes de tratamientos de recesiones de clase III de Miller, encontramos un estudio realizado en 2011 por Medina,[21] en el que se obtuvo un 47% de cubrimiento radicular completo, teniendo en cuenta que sus recesiones de clase III de Miller comprendían casos de no más de 3 mm de ancho de recesión y no más de 3 mm de pérdida ósea interproximal. En 2012, Nart *et al*.[22] obtuvo un 42,85% de

Figura 11. 14 días posoperatorio.

Figura 12. 90 días posoperatorio.

Figura 13. 1 año posoperatorio.

cubrimiento radicular completo con colgajos desplazados apicalmente e ILS.

Harris[15] determinó que el ideal en este tipo de tratamiento es un cubrimiento del LAC a la altura de las papilas del defecto, una buena inserción del tejido al diente con PS ≤ 2 mm, ausencia de sangrado al sondaje, banda adecuada de encía insertada, color y contorno gingival aceptables, dolor posquirúrgico mínimo, sensibilidad reducida y estabilidad de resultados a largo plazo. Ajustándonos a estas expectativas –y teniendo en cuenta el caso seleccionado, por demás complejo–, consideramos los resultados más que satisfactorios.

Conclusión

El conocimiento de las diversas clasificaciones para un correcto diagnóstico y la elección de la técnica por utilizar son primordiales para el éxito del tratamiento. El procedimiento aquí presentado puede ser considerado una técnica de elección en el tratamiento de este tipo de lesiones. El biotipo gingival se vio engrosado, y la encía queratinizada no sufrió variaciones con la utilización de esta técnica.

Es importante destacar que éste es un informe de caso. Serán necesarios más trabajos clínicos longitudinales para lograr una evidencia sólida sobre la predictibilidad de esta técnica quirúrgica.

Los autores declaran no tener conflictos de interés en relación con este estudio y afirman no haber recibido financiamiento externo para realizarlo.

Referencias

1. Wennstrom JL, Lindhe J, Sinclair F, Thilander B. Some periodontal tissue reactions to orthodontic tooth movement in monkeys. *J Clin Pediodontol* 1987;14:121-9.
2. Seritm G, Wennström J, Lindhe J, Eneroth L. The prevalence and distribution of gingival recession in subjects with a high standard of oral hygiene. *J ClinPeriodontol* 1994;21:57-63.
3. Maynard JG, Wilson RD. Diagnosis and managment of mucogingival problems in children. *Dent Clin North Am* 1980;24:683.
4. Kassab MM, Cohen RE. The etiology and prevalence of gingival recession. *JADA* 2003;134.
5. Miller PD, Jr. Regenerative and reconstructive periodontal plastic surgery. *Dent Clin North Am* 1988;32:287-306.
6. Raetzke PB. Covering localized areas of root exposure employing the envelope technique. *J Periodontol* 1985;56:397-402.
7. Allen AL. Use of the supraperiosteal envelope in soft tissue grafting for root coverage. I. Rationale and technique. *Int J Period Rest Dent* 1994;14:217-27.
8. Allen AL. Use of the supraperiosteal envelope in soft tissue grafting for root coverage. II. Clinical results. *Int J Period Rest Dent* 1994;14:302-15.
9. Miller PD, Jr. A classification of marginal tissue recession. *Int J Periodontics Restorative Dent* 1985;5:8-13.
10. Sullivan HC, Atkins JH. Free autogenous gingival grafts. *Periodontics* 1968;6:152.

11. Cohen W, Ross, S. The double papillae repositioned flap in periodontal therapy. *J Periodontol* 1968;39:65-70.
12. Nelson SW. The subpedicle connective tissue graft. *J Periodontol* 1987;58:94-102.
13. Harris RJ. The connective tissue and partial thickness double pedicle graft: A predictable method of obtaining root coverage. *J Periodontol* 1992;63:477-86.
14. Harris RJ. The connective tissue with partial thickness double pedicle graft: the result of 100 consecutively-treated defects. *J Periodontol* 1994;65:448-61.
15. Harris RJ. Double pedicle flap-predictability and aesthetics using connective tissue. *Periodontology 2000* 1996;11:39-48.
16. De Rouck T, Eghbali R, Collys K, De Bruyn H, Cosyn J. The gingival biotype revisited: transparency of the periodontal probe through the gingival margin as a method to discriminate thin from thick gingiva. *J Clin Periodontol* 2009;36:428-33.
17. Hürzeler MB, Dietmar W. A single-incision tecnique to harvest subepithelial connective tissue grafts from the palate. *Int J Period Rest Dent* 1997;19:279-87.
18. Song JE, Um YJ, Kim CS, Choi SH, Cho KS, Kim CK, *et al*. Thickness of posterior palatal masticatory mucosa: The use of computerized tomography. *J Periodontol* 2008;79:406-12.
19. Wara-aswapati N, Pitiphat W, Chandrapho N, Rattanayatikul C, Karimbux N. Thickness of palatal masticatory mucosa associated with age. *J Periodontol* 2001;72:1407-12.
20. Lindhe J. *Clinical periodontology & implant dentistry.* 5ª ed. Munksgaard, 2008, vol. 2, p. 1020.
21. Esteibar JR, Zorzano LA, Cundín EE, Blanco JD, Medina JR. Complete root coverage of Miller Class III recessions. *Int J Periodontics Restorative Dent* 2011;31:1-7.
22. Nart J, Valles C, Mareque S, Santos A, Sanz-Moliner J, Pascual A. Subepithelial connective tissue graft in combination with a coronally advanced flap for the treatment of MillerClass II and III gingival recessions in mandibular incisors: a case series. *Int J Periodontics Restorative Dent* 2012;32:647-54.

Contacto:
Francisco Fernández Sobrino
franciscofernandezsobrino@hotmail.com
Las Heras 2251 (B1640AHS)
Martínez, provincia de Buenos Aires, Argentina

Procedimiento de decontaminación del biofilm para el tratamiento del absceso periodontal agudo y la periimplantitis

The biofilm decontamination approach for treatment of periodontal abscess and peri-implantitis

Presentado: 10 de febrero de 2016
Aceptado: 1 de junio de 2016

Evelyn Andrea Mancini, Giovan Paolo Pini Prato

Accademia Toscana di Ricerca Odontostomatologica (ATRO), Florencia, Italia
Práctica privada, Rosario, Santa Fe, Argentina

Resumen

Objetivo: Mostrar el efecto de un nuevo procedimiento de decontaminación del biofilm sobre los abscesos periodontales agudos y la periimplantitis.

Casos clínicos: Un absceso periodontal agudo y una periimplantitis fueron tratados mediante un material de decontaminación de los tejidos bucales. Éste consiste en un concentrado acuoso con una mezcla de ácidos hidroxibencensulfónico e hidroxymethoxybencénico y ácido sulfúrico, que se coloca en las bolsas periodontales y alrededor de los implantes. En ninguno de los casos se utilizaron antibióticos locales ni sistémicos. Todos los casos tratados cicatrizaron rápidamente, sin complicaciones. Los pacientes sintieron una leve molestia durante la aplicación del material, que desapareció completamente en pocos segundos.

Conclusión: El procedimiento de desecación del biofilm parecería ser una técnica promisoria para el tratamiento de los abscesos periodontales agudos y las periimplantitis, con la ventaja adicional de que se evita el uso de antibióticos locales y sistémicos.

Palabras clave: Infección periodontal, mucositis, periimplantitis, tratamiento periodontal.

Abstract

Aim: *To show the treatment effect of the biofilm decontamination approach on acute periodontal abscess and peri-implantitis.*

Case reports: *A periodontal abscess and a peri-implantitis were treated using an oral tissue desiccation material that contains a concentrated aqueous mixture of hydroxybenzenesulfonic and hydroxymethoxybenzene acids and sulfuric acid. The material was positioned in the periodontal pockets and around the implant. No systemic or local antibiotics were used in any of the cases. All of the treated cases healed well and very rapidly. The infections were quickly resolved without complications. The momentary pain upon introduction of the material was generally well tolerated and it completely disappeared after few seconds.*

Conclusion: *The biofilm desiccation approach seems to be a very promising technique for the treatment of acute periodontal abscess and peri-implantitis. The local application of this material avoids the use of systemic or local antibiotics.*

Key words: *Peri-implant mucositis, peri-implantitis, periodontal infection, periodontal therapy.*

Introducción

La periodontitis es una enfermedad infecciosa causada por la placa bacteriana organizada en un biofilm.[1] El biofilm es un grupo de microorganismos que están embebidos dentro de una matriz extracelular de

sustancias poliméricas autoproducidas, compuesta por ADN extracelular, proteínas y polisacáridos.

Las células microbianas que crecen en un biofilm son fisiológicamente distintas a las células planctónicas de los mismos organismos, que, en cambio, son independientes y flotan o nadan en un medio líquido. Un biofilm puede ser hallado en la superficie de cualquier tejido duro o blando de la boca. Comienza a formarse cuando un microorganismo se adhiere a la superficie dura en un ambiente húmedo –como sucede en el caso de un diente– a través de una interacción química. El microorganismo empieza a replicarse y recluta a otros microorganismos en el área, que se adhieren a la misma superficie, secretando un material polisacárido denominado matriz extracelular, un gel acuoso que se puebla de varias especies de microorganismos.

Las bacterias que viven en el biofilm pueden ajustar activamente su metabolismo para funcionar bien en de la matriz. A veces entran en una especie de hibernación, un "estado persistente" en el cual se hacen resistentes ante el accionar de muchos agentes microbianos; de hecho, las vías metabólicas de las bacterias deben estar activas para que éstos puedan tener un efecto sobre ellas.[2]

El tratamiento de la enfermedad periodontal se basa comúnmente en los procedimientos de higiene oral y debridamiento radicular.[3] Dada la naturaleza infecciosa de la periodontitis, pueden administrarse antibióticos locales y sistémicos como tratamiento coadyuvante para reducir o eliminar los microorganismos.[4] Dentro de los procedimientos terapéuticos localizados se encuentran los enjuagues bucales, irrigaciones subgingivales, la aplicación subgingival de antibióticos, y sistemas de liberación controlada.[4-8]

En los últimos años aparecieron enfermedades bacterianas asociadas a los implantes dentales, que fueron clasificadas en dos tipos principales:[9] la mucositis periimplantar, que involucra solamente los tejidos marginales blandos; y la periimplantitis, que presenta inflamación de los tejidos blandos con signos de pérdida ósea.

Una revisión sistemática de la literatura reveló que el tratamiento mecánico no quirúrgico puede ser efectivo en el caso de mucositis periimplantar, y que el uso de enjuagues bucales antimicrobianos mejoraría los resultados del tratamiento de dichas lesiones. Pero, por otro lado, no lo es en el caso de periimplantitis, y el uso coadyuvante de clorhexidina tampoco mejoró los parámetros clínicos y microbiológicos.[10] En lo que respecta al tratamiento quirúrgico de la periimplantitis, otra revisión sistemática mostró que las cirugías de acceso asociadas con diferentes métodos de decontaminación de la superficie del implante y con el empleo de antibióticos sistémicos tienen una baja efectividad.[11] Hasta el momento, no hay evidencia confiable que sugiera qué método puede ser más efectivo para el tratamiento de las periimplantitis.[12,13]

La investigación farmacológica sobre el tratamiento de las enfermedades inducidas por el biofilm ha ido redireccionándose en los últimos años, desde el efecto antimicrobiano de algunas sustancias hacia productos que destruyen el microentorno del biofilm para que las bacterias no puedan sobrevivir. Surge así una solución compuesta por ácidos sulfónicos/sulfúricos (HybenX®, Epien Medical, Inc., St Paul, MN, Estados Unidos), los cuales tienen una fuerte afinidad por el agua, con características de un desecante de contacto.

De hecho, estos componentes (solución o gel) tienen una mezcla acuosa concentrada de ácido hidroxibencensulfónico (37%) y ácido hydroxymethoxybencénico (23%), ácido sulfúrico (28%) y agua (12%). Los hydroxybencenos son queratolíticos, mientras que los grupos sulfonados y sulfúricos son higroscópicos y desnaturalizantes. Tanto el líquido como el gel tienen la misma concentración. La acción química se debe a la interacción entre el grupo sulfato y las moléculas de agua. El grupo sulfato tiene una estructura interna polar, con los átomos de oxígeno en su superficie externa, y transporta una fuerte carga negativa en la superficie. La estructura de las moléculas de agua también tiene una significativa polaridad, la cual les otorga una superficie cargada negativamente y otra cargada positivamente. El grupo sulfato tiende a hacer coincidir su gran superficie negativa con las muchas superficies positivas de las moléculas de agua. Éstas se unen reversiblemente a la superficie de sulfato por medio de una interacción electroestática conocida como "uniones de hidrógeno"; la carga positiva de la superficie de los átomos de hidrógeno de la molécula de agua es atraída hacia la carga negativa de la superficie de un grupo de átomos de oxígeno[14] (fig. 1). Debido a su estructura química, el material puede desnaturalizar la matriz del biofilm a través de una potente acción desecante (secado tópico). La desecación del biofilm es consecuencia de la rápida sustracción del agua de la matriz producida por los ácidos sulfónico y sulfúrico. De esta manera, la matriz y los microorganismos se coagulan y encogen. El material del biofilm precipita, se contrae y se separa de la superficie del diente (fig. 2). Esta acción facilita la remoción de la placa dental pues permite la erradicación de los microorganismos que en ella se alojan.[15]

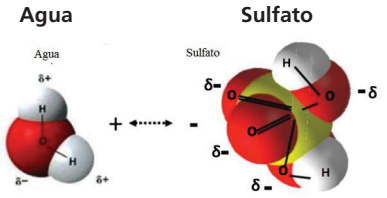

Figura 1. Desecación del biofilm. Las bacterias secretan un gel acuoso polisacárido (matriz). Grupo sulfato, rápida sustracción del agua de la matriz (unión al hidrógeno).



Figura 2 A-B. Superficie radicular (placa bacteriana) antes (*A*) y después (*B*) del tratamiento con HybenX®. Debajo de la placa deshidratada se observa la superficie limpia.

Basta la aplicación tópica del producto por unos pocos segundos para destruir los agentes patógenos y la matriz del biofilm, reduciendo el dolor, la inflamación y el sangrado sin producir ninguna reacción sobre el tejido sano, ya que se trata de un agente selectivo. Estudios realizados con pruebas de cromatografía iónica han demostrado que las propiedades del material son las de un desecante, y no las de un ácido (es menos erosivo que el ácido cítrico –jugo de naranja– y el ácido láctico –yogurt–). No daña la pulpa dental ni los tejidos periodontales o los periimplantarios, y es totalmente biocompatible con estos tejidos.[14-16] Este producto ha sido además aprobado para su comercialización, como dispositivo médico de clase I en la Unión Europea, Escandinavia y Canadá, para uso dental profesional, como un irrigante focal complementario destinado a la eliminación del biofilm, y también ha sido certificado por la FDA (Estados Unidos) para su uso en endodoncia.

Estudios recientes[17,18] demuestran la eficacia del material decontaminante de los tejidos bucales (HybenX®) en el tratamiento de abscesos periodontales agudos y en el tratamiento no quirúrgico de la periimplantitis, sin la necesidad de utilizar antibióticos sistémicos o locales. La infección se resolvió rápidamente, sin complicaciones, y las bolsas periodontales y periimplantares se redujeron en un breve período de tiempo. Otro informe de casos clínicos[19] evaluó su eficacia en el tratamiento de periodontitis crónica en 11 pacientes adultos, utilizando el método de la *polimerasa chain reaction* (PCR) para detectar la actividad microbiana de *Porphyromonas gingivalis*, *Treponema denticola* y *Tannerella forsythia* antes del tratamiento, y 15 días posteriores al uso del decontaminante de tejidos bucales. Luego del tratamiento, se observó una marcada disminución en la cantidad de bacterias. El porcentaje de reducción fue de alrededor del 99% para cada una de las bacterias del complejo rojo, y de aproximadamente el 96% para el total de las bacterias.

Los autores concluyen que el material de decontaminación es un efectivo coadyuvante para erradicar la carga bacteriana en las bolsas de los pacientes afectados de periodontitis[17,19] y periimplantitis.[18]

El objetivo de este informe es mostrar el efecto del procedimiento de decontaminación del biofilm en el tratamiento de abscesos periodontales agudos y periimplantitis.

Casos clínicos

Caso 1. Se trata de una paciente femenina de 52 años con un absceso periodontal agudo en palatino del primer molar superior, con edema, supuración, dolor, leve movilidad y profundidad al sondaje aumentada (PS 7,5 mm, NI 5,5 mm) (fig. 3 A). Radiográficamente, se observó pérdida ósea angular en distal del molar (fig. 3 B). Se colocó el material decontaminante en la bolsa periodontal, sin anestesia. Se dejó actuar durante 30 segundos, luego de los cuales se lavó con abundante solución estéril, aspirando con alta potencia. La paciente relató una leve molestia en el momento de la aplicación, y se observó una zona blanquecina de deshidratación de los tejidos blandos vecinos que desapareció espontáneamente luego de unos pocos minutos (fig. 3 C-D). No se prescribieron antibióticos locales ni sistémicos, ni se realizó raspaje y alisado radicular.

Al día siguiente, la paciente relató un alivio en la sintomatología. A los 15 días, se observó una muy buena cicatrización, sin edema ni supuración, y una rápida disminución de la profundidad al sondaje (PS 5,5 mm, NI 5 mm) (fig. 3 E-F).

Caso 2. Se trata de una paciente femenina de 54 años con enfermedad periodontal generalizada y periimplantitis en correspondencia con los premolares inferiores derechos (fig. 4 A). Esta zona presentaba signos de inflamación y supuración con sondaje aumentado, pérdida de inserción clínica y pérdida ósea vertical, como puede observarse en la radiografía preoperatoria (PS 6 mm y NI 4 mm en mesial del primer molar; PS 8 mm y NI 6 mm en mesial del segundo premolar; PS 14 mm y NI 12 mm en el

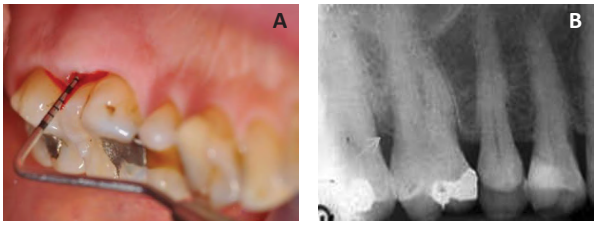

Figura 3 A-B. Evaluación clínica y radiográfica de un absceso periodontal agudo (PS 7,5 mm y NI 5,5 mm).

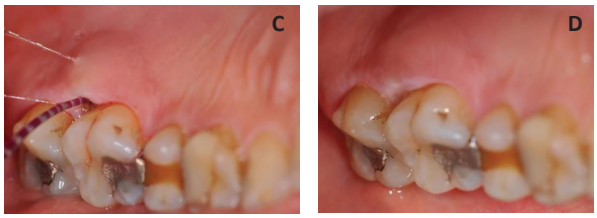

Figura 3 C-D. Colocación del material decontaminante sin anestesia ni instrumentación dentro de la bolsa durante 30 segundos, después de lo cual se observa un área blanca deshidratada en los tejidos blandos.

Figura 3 E-F. Evaluación clínica a los 15 días con el área completamente desinflamada (PS 5,5 mm, NI 5 mm).

primer premolar) (fig. 4 B). Se realizó una cirugía a cielo abierto para eliminar el implante del primer premolar (fig. 4 C) y el tejido de granulación, y para decontaminar la superficie del implante del segundo premolar y del defecto periodontal del molar (fig. 4 D). La decontaminación se realizó con HybenX® en gel (fig. 4 E), dejándolo actuar por 30 segundos; se lavó con abundante solución salina y se aspiró con alta potencia (fig. 4 F). Se observó una pequeña área deshidratada en los tejidos blandos vecinos que desapareció a los pocos minutos, luego que el tejido se rehidratara por sí solo (fig. 4 G). Se realizó raspaje y alisado solamente sobre la superficie del molar tras la aplicación del material disecante. Se regeneraron los defectos óseos utilizando sustituto óseo de origen bovino (Bio-Oss®; Geistlich, Princeton, NI, Estados Unidos) y membrana colágena reabsorbible (BioCollagen®; Bioteck, Arcugnano, Italia). A los 4 meses, se evaluó la cicatrización y se observó formación ósea en la zona de la explantación y cicatrización de las bolsas periodontales y periimplantares (PS 1,5 mm, NI 2 mm en mesial del molar; PS y NI 3 mm en mesial del implante) (fig. 4 H-J).

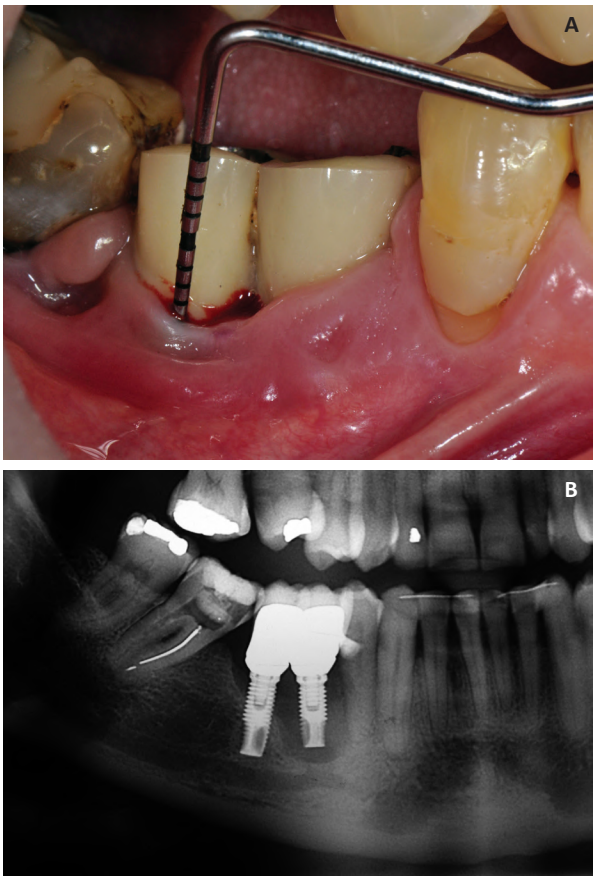

Figura 4 A-B. Imagen clínica y radiográfica de periimplantitis en ambos implantes. Se observa una bolsa periodontal en mesial del molar.

Figura 4 C. Explantación del implante ubicado en la zona del primer premolar, en la que se observa una gran contaminación de las espiras.

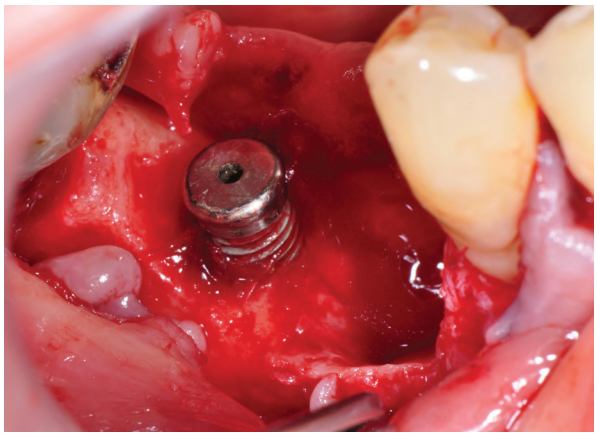

Figura 4 D. Vista de la pérdida ósea vertical del implante en el segundo premolar una vez eliminado el tejido de granulación.

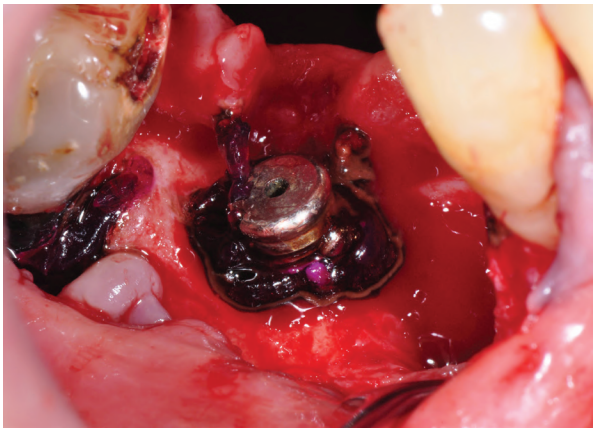

Figura 4 F. Colocación del gel en la superficie del implante y en el defecto vertical en mesial del molar.

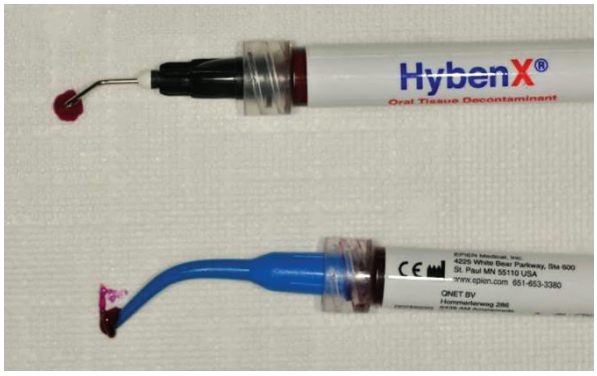

Figura 4 E. Presentación del material decontaminante de tejidos bucales, en líquido y en gel.

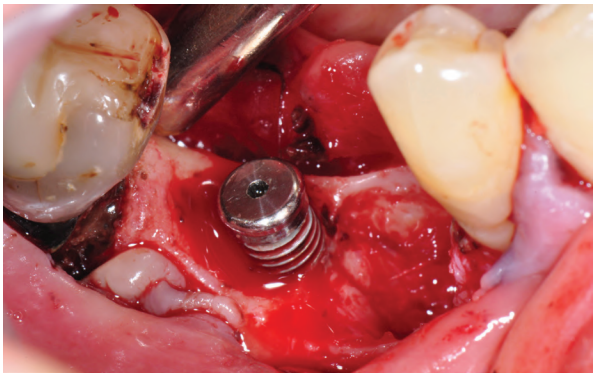

Figura 4 G. Lavado con abundante solución salina y aspiración potente del material. Se observa sólo una leve zona deshidratada sobre los tejidos blandos.

Discusión

Hay muchas enfermedades infecciosas causadas por el biofilm bacteriano y no por gérmenes planctónicos, entre ellas la caries y la periodontitis.[1]

Se sabe que es muy difícil para los antibióticos locales y sistémicos alcanzar, reducir y erradicar las bacterias, ya que el biofilm genera un nicho protector alrededor de ellas. De hecho, ya ha sido demostrado que los antisépticos son más efectivos cuando el biofilm es desorganizado previamente con instrumentos manuales o ultrasónicos.[20,21]

La investigación moderna actualmente desplazó el objetivo terapéutico de atacar las bacterias directamente con antisépticos o antibióticos por el de destruir la estructura del biofilm y causar así la muerte de las bacterias que éste contiene. Las rápidas e inmediatas deshidratación y coagulación del biofilm y la muerte de las bacterias se deben a las propiedades químicas del material, en el cual los grupos sulfúrico y sulfónico –con su fuerte carga negativa– ejercen gran atracción de la molécula de agua de la matriz del biofilm, que tiene una superficie de carga positiva por la presencia de átomos de hidrógeno.

El efecto antibacterial y la seguridad del decontaminante bucal fueron exitosamente documentados en el tratamiento de aftas orales, en el que la desnaturalización de la superficie de la úlcera lleva a una rápida cicatrización de las lesiones aftosas, como fue descripto en un estudio randomizado.[16]

Investigaciones recientes demostraron la efectividad del material decontaminante de los tejidos bucales en el tratamiento de casos clínicos de abscesos periodontales[17] y lesiones periimplantares[18] sin la necesidad de utilizar antibióticos locales o sistémicos; las infecciones se resolvieron sin complicaciones, y las bolsas se redujeron en un breve período de tiempo.

Un estudio microbiológico[19] reportó que el material decontaminante es una sustancia efectiva para la eliminación de las bacterias del complejo rojo en

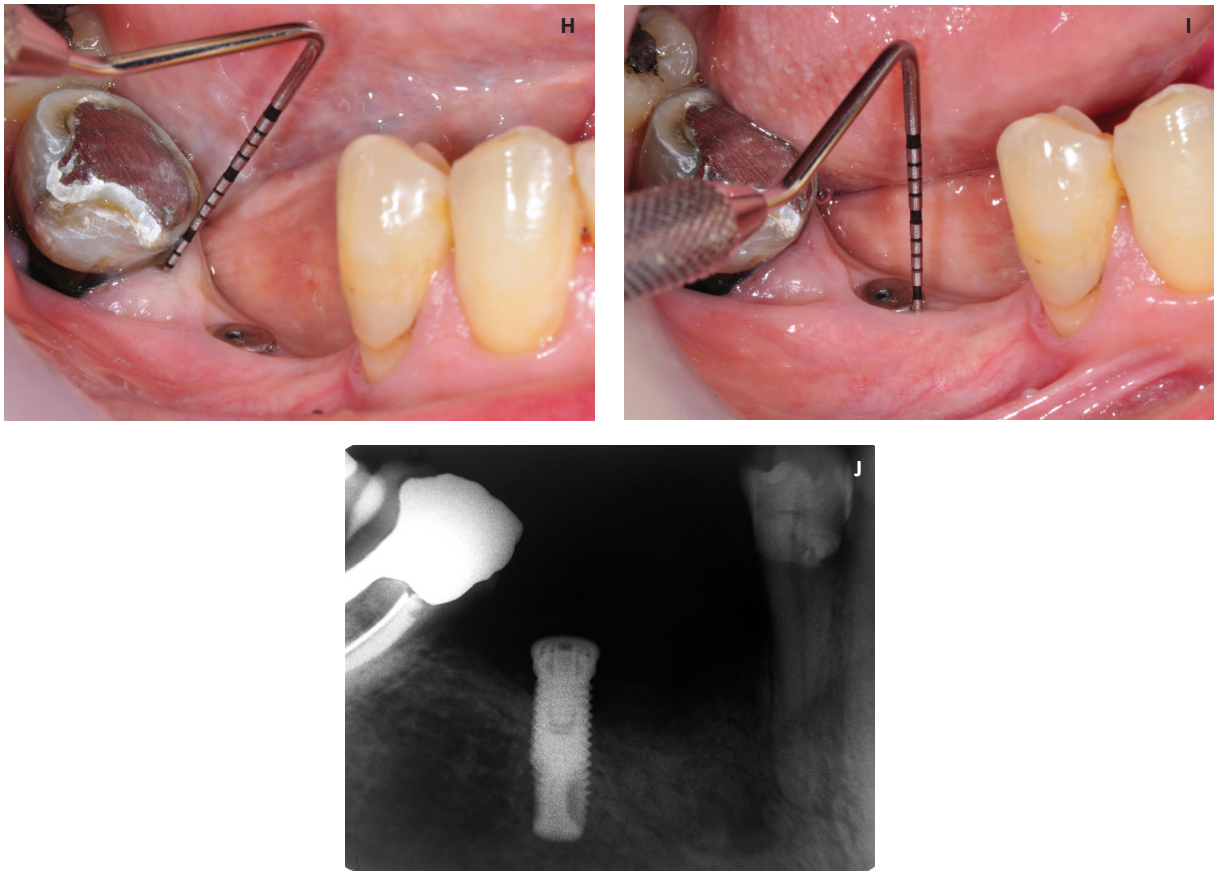

Figura 4 H, I, J. Control clínico y radiográfico a los 4 meses de realizada la cirugía, en el que se observa la perfecta cicatrización del defecto periimplantar y periodontal.

las bolsas periodontales de los pacientes afectados de periodontitis moderada.

Sobre la base de estos conocimientos, se evaluó este material en dos situaciones clínicas específicas: un absceso periodontal agudo y una periimplantitis. Se propuso el tratamiento con este material a los pacientes, quienes lo aceptaron luego de la explicación detallada y tras firmar el correspondiente consentimiento informado de acuerdo a la declaración de Helsinki (2008). El material fue colocado directamente sobre la raíz expuesta y sobre la superficie del implante. Se obtuvo una muy buena y rápida cicatrización, sin complicaciones.

Sin embargo, el aspecto más importante de la aplicación local de este material decontaminante para el tratamiento del biofilm bacteriano es que no se utilizaron antibióticos locales o sistémicos en ninguno de estos casos. Evitar el uso de antibióticos en el tratamiento de la periodontitis y la periimplantitis es un enorme paso en el tratamiento de las infecciones bacterianas, ya que el uso indiscriminado y repetido de antibióticos pueden llevar a la resistencia bacteriana, la cual pone en riesgo la vida de los pacientes.[22]

Conclusión

La deshidratación del biofilm parece ser una técnica muy promisoria para el tratamiento de los abscesos periodontales y las periimplantitis, con la ventaja adicional de que se evita el uso de antibióticos locales o sistémicos.

De todas formas, se requieren estudios controlados por mayores plazos y en más cantidad de casos para evaluar la predictibilidad de este tratamiento.

Los autores declaran no tener conflictos de interés en relación con este estudio y afirman no haber recibido financiamiento externo para realizarlo.

Referencias

1. Hall-Stoodley L, Costerton JW, Stoodley P. Bacterial biofilms: from the natural environment to infectious diseases. *Nature Reviews Microbiology* 2004;2:95-108.

2. Conlon BP, Rowe SE, Lewis K. "Persister cells in biofilm associated infections". En: Donelli G (ed.). *Biofilm-based healthcare associated infections*. Vol. II, Springer, 2014, pp. 1-9.
3. Greenwell H. Guidelines for periodontal therapy. Position paper. *J Periodontol* 2001;72:1624-8.
4. Mombelli A. "Antibiotics in periodontal therapy". En: Lang NP, Lindhe J. *Clinical periodontology and implant dentistry.* 5ª ed., 2008, pp. 882-97.
5. Matesanz-Pérez P, García-Gargallo M, Figuero E, Bascones-Martínez A, Sanz M, Herrera D. A systematic review on the effects of local antimicrobials as adjuncts to subgingival debridement, compared with subgingival debridement alone, in the treatment of chronic periodontitis. *J Clin Periodontol* 2013;40:227-41.
6. Goodson JM, Haffajee A, Socransky SS. Periodontal therapy by local delivery of tetracycline. *J Clin Periodontol* 1979;6:83-92.
7. Tonetti MS, Cugini MA, Goodson JM. Zero-order delivery with periodontal placement of tetracycline loaded ethylene vinyl acetate fibres. *J Periodontal Res* 1990;25:243-9.
8. Tonetti MS, Pini-Prato G, Cortellini P. Principles and clinical applications of periodontal controlled drug delivery with tetracycline fibers. *Int J Periodont Rest Dent* 1994;14:421-35.
9. Quirynen M, Herrera D, Teughels W, Sanz M. Implant therapy: 40 years of experience. *Periodontol 2000* 2014;66:7-12.
10. Renvert S, Roos-Jansåker AM, Claffey N. Non-surgical treatment of peri-implant mucositis and peri-implantitis: a literature review. *J Clin Periodontol* 2008;35:305-15.
11. Claffey N, Clarke E, Polyzois I, Renvert S. Surgical treatment of peri-implantitis. *J Clin Periodontol* 2008;35:316-32.
12. Espósito M, Grusovin MG, Worthington HV. Treatment of peri-implantitis: what interventions are effective? A Cochrane systematic review. *Eur J Oral Implantol* 2012;5:21-41.
13. Figuero E, Graziani F, Sanz I, Herrera D, Sanz M. Management of peri-implant mucositis and peri-implantitis. *Periodontol 2000* 2014;66:255-73.
14. Basara M. *HybenX® Oral Tissue Decontaminant Technical Dossier*. Design History Section, EPIEN Medical, 2014.
15. Costerton JW. *USC Dental Oral Microbial Biofilm Disruption Assays*. Contract Research, EPIEN Medical, Inc., 2007.
16. Porter SR, Al-Johani K, Fedele S, Moles DR. Randomised controlled trial of the efficacy of HybenX in the symptomatic treatment of recurrent aphthous stomatitis. *Oral Diseases* 2009;15:155-61.
17. Pini-Prato GP, Magnani C, Rotundo R. Treatment of acute periodontal abscesses using the biofilm decontamination approach. A case report study. *Int J Periodont Rest Dent* 2016;36:55-63.
18. Pini-Prato GP, Magnani C, Rotundo R. No surgical treatment of peri-implantitis using the biofilm decontamination approach. A case report study. *Int J Periodont Rest Dent* 2016 [en prensa].
19. Lauritano D, Girardi A, Carinci F. The efficacy of HybenX oral tissue decontaminant for periodontal disease treatment: a case series study. *International Journal of Advances in Case Reports* 2015;2:405-8.
20. Marsh PD & Bradshaw DJ. Dental plaque as a biofilm. *J Ind Microbiol* 1995;15:169-75.
21. Anwar H, Strap JL, Costerton JW. Establishment of aging biofilms: possible mechanism of bacterial resistance to antibiotic therapy. *Antimicrobial Agents and Chemotherapy* 1992;36:1347-51.
22. World Health Organization. Antimicrobial resistance: global report on surveillance. 2014:1-257 [www.who.int/drugresistance/documents/surveillancereport/en/].

Contacto:
Evelyn Andrea Mancini
ea_mancini@yahoo.com.ar
Julio A. Roca 853 PB (S2000CXQ)
Rosario, Santa Fe, Argentina

Imágenes digitales, planificación virtual e impresión tridimensional para tratamientos combinados de ortodoncia y cirugía ortognática

Digital images, virtual planning and 3D impression for combined orthodontics and orthognatic surgery treatments

Presentado: 26 de abril de 2016
Aceptado: 9 de mayo de 2016

Regina Bass, Marcos Ratinoff
Fundación CREO para el Progreso Continuo de la Odontología, Córdoba, Argentina

Resumen

Los tratamientos combinados de ortodoncia y cirugía ortognática proveen solución a aquellos pacientes con severas alteraciones dentomaxilomandibulares. La planificación del tratamiento debe ser detallada, a fin de maximizar el éxito de los resultados faciales y oclusales. Los objetivos de tratamiento se ven beneficiados por el uso de métodos de planificación tridimensionales y la generación de guías quirúrgicas producto de simulaciones quirúrgicas virtuales. El apoyo tecnológico pronostica los cambios en la posición de huesos, la mordida, la vía respiratoria y los tejidos blandos, optimizando los resultados de estética y función.

Palabras clave: Cirugía ortognática, imágenes digitales, ortodoncia quirúrgica, programación virtual.

Abstract

Orthodontic and orthognatic surgery treatments provide solutions to those patients with severe dentomaxillofacial discrepancies. Treatment planning has to cover all details to maximize facial and occlusal outcomes. The use of three-dimensional methods and surgery splints made using virtual surgery simulation benefit treatment objectives. Technology support predicts changes in bone position, bite, airways and soft tissues optimizing aesthetic and functional outcomes.

Key words: *Digital imaging, orthognatic surgery, surgical orthodontics, virtual planification.*

Introducción

La cirugía ortognática es un campo especial de la cirugía maxilofacial, que se dedica a la corrección de anomalías esqueléticas maxilofaciales. Es realizada cuando la discrepancia esquelética es de tal magnitud que no puede "camuflarse" mediante una compensación ortodóncica. Se trata de aquellas anomalías que producen alteraciones de tipo oclusales, funcionales y estéticas con su consecuente afectación psicológica y social. Este tipo de casos requiere un enfoque profesional interdisciplinar, integrado principalmente por el ortodoncista y el cirujano maxilofacial.[1]

La etiología de las deformidades dentomaxilofaciales es variada: puede ser hereditaria, congénita, una secuela de traumatismo, o consecuencia de un tumor, entre otras. Cualquiera sea la causa, en estos casos extremos el único tratamiento posible para reposicionar dientes y huesos de la cara es la ortodoncia combinada con la cirugía ortognática.

Por medio de un tratamiento individualizado, se logra la corrección simultánea de la maloclusión y la desarmonía facial.[2,3]

Estos tratamientos implican grandes cambios en la vida de las personas, tanto en lo funcional (masticación, deglución, fonación, respiración, etc.) como desde el punto de vista social y psicológico. La recuperación de la autoestima del paciente es un objetivo prioritario en este tipo de tratamientos.[4,5]

Informe

La planificación de la cirugía debe ser detallada y precisa. Tradicionalmente se realizan telerradiografías craneales de perfil y un minucioso análisis fotográfico y clínico del paciente. La información obtenida a partir de dicho análisis permite tomar decisiones respecto de los movimientos quirúrgicos por efectuar y de su magnitud. En los casos de asimetría frontal se trabaja junto con telerradiografías craneales de frente.

La predicción del tratamiento quirúrgico o VTO (*Visual Treatment Objetive*) se lleva a cabo mediante softwares de simulación bidimensionales que presentan las alternativas de tratamiento para el perfil del paciente (fig. 1).

La información obtenida permite construir guías o splints quirúrgicos.[6,7]

Discusión

Existen varias alternativas de trabajo, desde los modelos montados en articulador con líneas de referencia, la platina de Erikson, o herramientas que simplifican la tarea y minimizan el error, como el SMAD (*Surgical Model Accuracy Device*) (Adenta, Gilching, Alemania) (figs. 2-4).

A partir de la planificación bidimensional (2D) de una problemática tridimensional (3D), se construye una guía de trabajo, como lo es el splint.

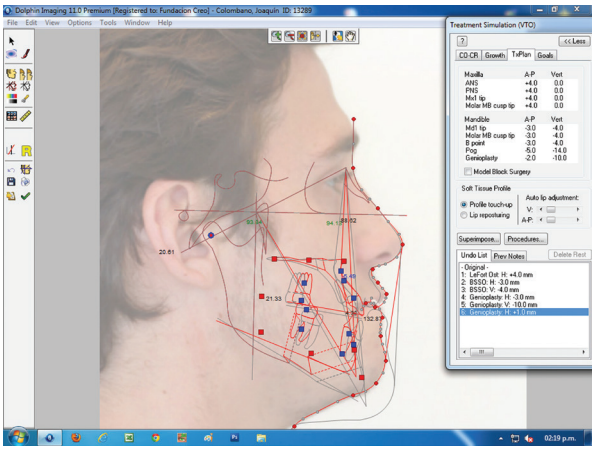

Figura 1. Software de simulación bidimensional. Estos programas permiten expresar el cambio del perfil facial a partir del movimiento de los maxilares en los sentidos sagital y vertical.

En la era de la imagen digital, las tecnologías asistidas por computadora han ganado más importancia en la planificación preoperatoria y en la posterior ejecución quirúrgica. Actualmente la planificación se realiza a partir de imágenes digitales tridimensionales del paciente, obtenidas por medio de tomografías axiales computadas o estudios Cone Beam. Es decir, se generan guías quirúrgicas que son diseñadas de manera virtual e impresas tridimensionalmente (figs. 5 y 6).[8-10]

A diferencia de los métodos convencionales –en dos dimensiones (2D)–, que proporcionan una comprensión limitada de los complejos defectos tridimensio-

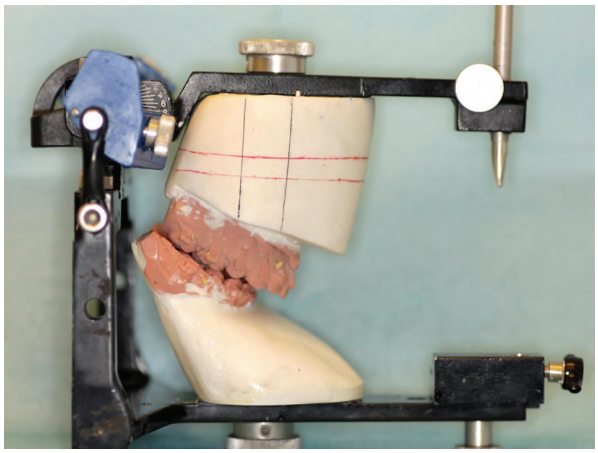

Figura 2. A partir de modelos montados en articulador, se marcan sobre los zócalos líneas de referencia verticales y horizontales para realizar los movimientos quirúrgicos en el laboratorio. Las medidas obtenidas en el VTO quirúrgico son trasladadas a los modelos.

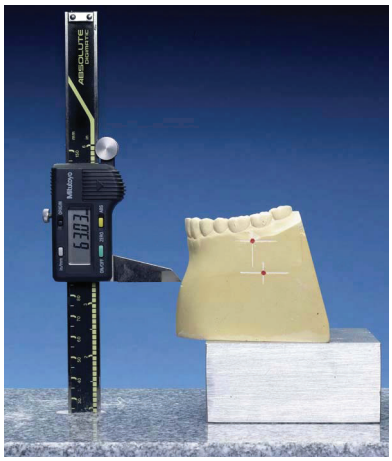

Figura 3. Platina de Erikson. A partir de modelos montados en articulador, se trabaja sobre una platina asistida por un calibre digital, a fin de realizar los movimientos simulados en el zócalo del montaje.



Figura 4. SMAD. Este dispositivo desarrollado por Adenta permite efectuar movimientos en todos los sentidos del espacio, con tornillos micrométricos. Tras esto, el zócalo se traslada nuevamente al montaje para realizar el splint.

Figura 6. Splint impreso.

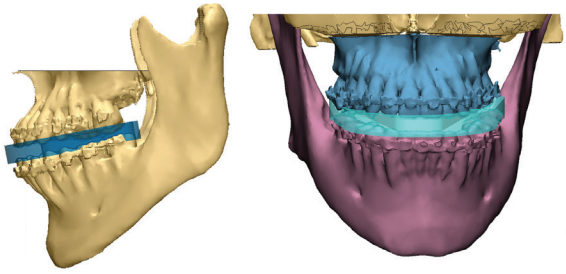

Figura 5. Simulación virtual de la cirugía y modelaje del splint. Posteriormente, éste es generado por impresión tridimensional.

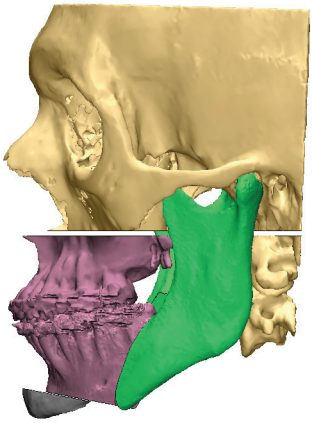

Figura 7. Las osteotomías son ejecutadas de manera virtual.

nales, este tipo de planificación permite prever los cambios, ya que la cirugía es "ensayada" virtualmente, lo cual provee mayor precisión.

Este ambiente de planificación tridimensional permite una reunión interactiva entre el cirujano y el ortodoncista –sin estar ambos presentes, sino de manera virtual– en la que se simula el procedimiento, y posibilita planificar las osteotomías, cuantificar el movimiento, comparar los resultados preoperatorio y posoperatorio. También pueden identificarse potenciales problemas en el plan quirúrgico previo a la cirugía, con la consecuente reducción de los riesgos, además de prever cambios de tipo volumétricos imposibles de evaluar mediante las técnicas bidimensionales (figs. 7 y 8).[11-13]

Una vez simulada la cirugía en sus distintas etapas, las guías quirúrgicas diseñadas son impresas, a fin de poder llevar a cabo la ejecución clínica de lo planificado virtualmente (fig. 9).

Concretamente, esta tecnología posibilita la visualización de la anatomía y la identificación de solapamientos y lagunas óseas de forma previa a la cirugía, por lo cual ésta se vuelve más predecible y eficiente.[14,15] Además, la velocidad de construcción de las férulas o las guías quirúrgicas es mayor, y el grado de error disminuye.

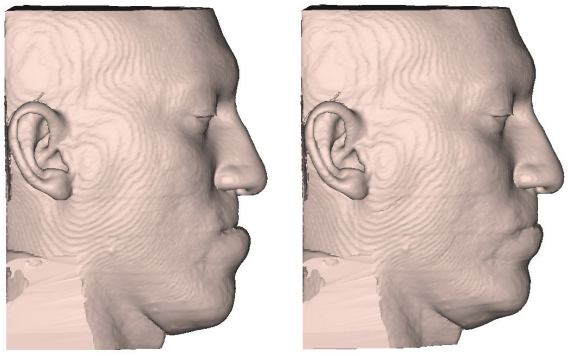

Figura 8. Los cambios faciales son evaluados en todos los sentidos del espacio. Aquí se presentan de perfil, pero es posible moverse en todos los sentidos.

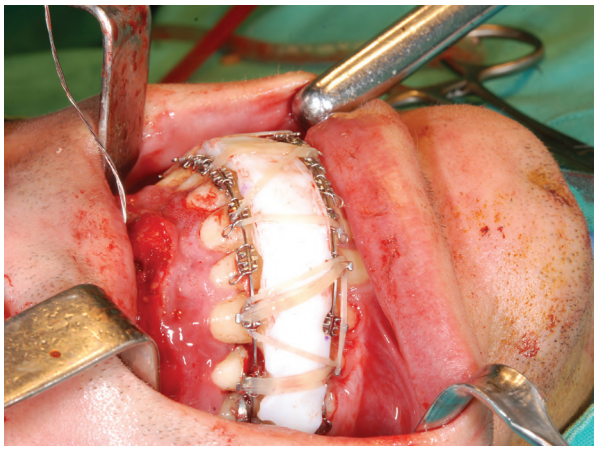

Figura 9. Uso del splint en la instancia quirúrgica.

Para los pacientes es importante poder previsualizar los cambios, y de esta manera elegir el tratamiento que concuerde con su necesidad. De modo que la planificación tridimensional constituye una gran herramienta de comunicación entre el paciente y el ortodoncista.[16-18]

Conclusiones

Los prometedores avances en este campo han posibilitado la simplificación de las técnicas quirúrgicas y una planificación ortodóncica-quirúrgica más precisa, con la consecuente optimización de los resultados en el tratamiento de las desarmonías maxilofaciales. Esta alternativa de trabajo permite obtener una hoja de ruta digital con modelos personalizados, simular osteotomías y movimientos quirúrgicos, prever el reposicionamiento de los tejidos blandos con una mirada volumétrica y comparar los resultados preoperatorios con los posoperatorios. Todo esto implica ventajas como la reducción del tiempo intraoperatorio, de las complicaciones y de la sorpresa quirúrgica, ya que aumenta la previsibilidad. Además, es posible simular cirugías de alto nivel de complejidad que pueden ser efectuadas en un solo procedimiento quirúrgico, en lugar de múltiples etapas.

El apoyo tecnológico pronostica los cambios en la posición de los huesos, la mordida, la vía respiratoria y los tejidos blandos, optimizando los resultados de estética y función.

Del mismo modo, esta técnica se utiliza en el desarrollo de prótesis customizadas o personalizadas en aquellos casos en los que se requiere realizar rellenos faciales para compensar, por ejemplo, depresiones del tercio medio, el área malar o paranasal, o en la generación de prótesis de aumento para el mentón. Estas prótesis individualizadas a la necesidad y la anatomía de cada paciente reducen considerablemente los tiempos quirúrgicos y garantizan mejores resultados estéticos (figs. 10-13).

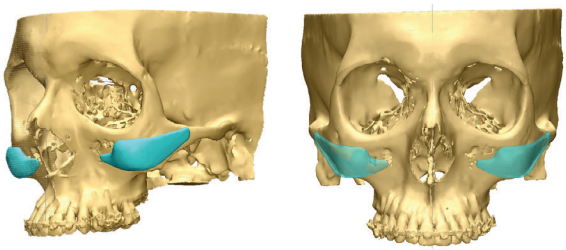

Figura 10. Diseño de malares de forma virtual. Luego, éstos serán generados mediante impresión tridimensional.

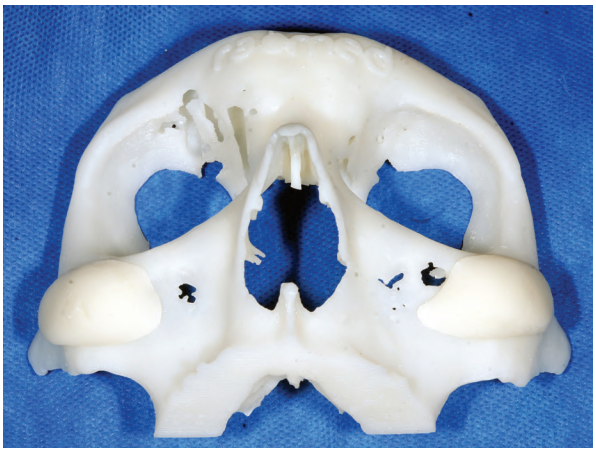

Figura 11. Estereolitografía del tercio medio facial con los malares en posición.

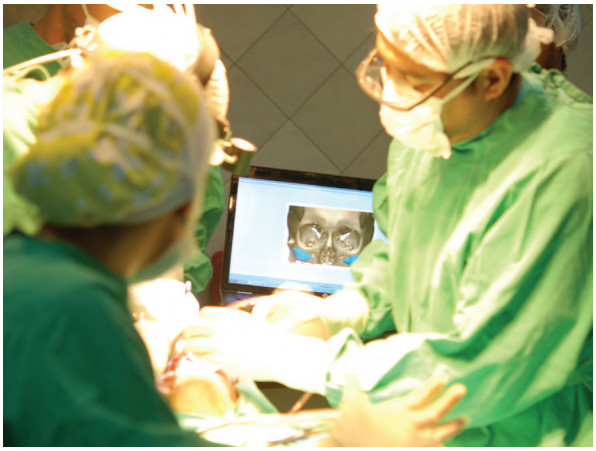

Figura 12. Para la colocación de las prótesis, se trabaja dentro del quirófano con las imágenes generadas.

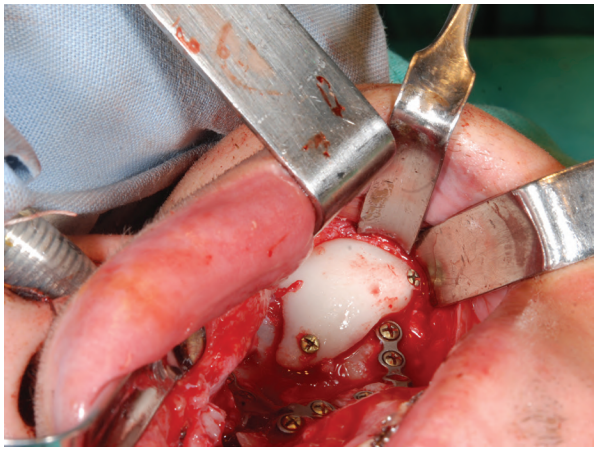

Figura 13. Malar izquierdo fijado con tornillos. Se observan, además, las miniplacas de fijación del maxilar superior.

Los autores declaran no tener conflictos de interés en relación con este estudio y afirman no haber recibido financiamiento externo para realizarlo.

Referencias

1. Goga D, Battini J, Belhaouari L, Courtois R, Hardy C, Martin T, *et al*. Improving the esthetic results and patient satisfaction in orthognatic surgery. *Rev Stomatol Chir Maxillofac Chir Orale* 2014;115:229-38.
2. Bénateau H, Chatellier A, Leprovost N, Ghezal S, Compère JF, Veyssière A. Condylar positioning during mandibular orthognatic surgery. *Rev Stomatol Chir Maxillofac Chir Orale* 2014;115:245-9.
3. Poynard S, Pare A, Bonin Goga B, Laure B, Goga D. Understanding of medical information provided during orthognathic surgery consultations. *Rev Stomatol Chir Maxillofac Chir Orale* 2014;115:135-9.
4. Battini J, Courtois R, Réveillère C, Jonas C, Potard C, Tayeb T, *et al*. Psychological effects of orthognatic surgery and postoperative dissatisfaction: presentation of a research protocol. *Rev Stomatol Chir Maxillofac* 2012;113:36-8.
5. Meningaud JP. Facial surgery. *Rev Prat* 2010; 60:1241-6.
6. Villani S, Tartaro GP, Corvo G, Itro A. The role of soft tissues in the planning of bimaxillary orthognathic surgery. Review of the literature and two clinical cases. *Minerva Stomatol* 1998;47:63-74.
7. De Massiac G, Gueguen P, Blanc JL, Mercier J. Orthodontic preparation for orthognathic surgery. Various specific points. *Rev Stomatol Chir Maxillofac* 1998;99:11-9.
8. Swennen GRJ, Mollemans W, Schutyser F. Three-dimensional treatment planning of orthognathic surgery in the era of virtual imaging. *Journal of Oral and Maxillofacial Surgery* 2009;67:2080-92.
9. Mavili ME, Canter HI, Saglam-Aydinatay B, Kamaci S, Kocadereli I. Use of three-dimensional medical modeling methods for precise planning of orthognathic surgery. *Journal of Craniofacial Surgery* 2007;18:740-7.
10. Xia J, Samman N, Yeung RW, Shen SG, Wang D, Ip HH, *et al*. Three-dimensional virtual reality surgical planning and simulation workbench for orthognathic surgery. *The International Journal of Adult Orthodontics and Orthognathic Surgery* 2000;15:265-82.
11. Swennen GR, Mollemans W, De Clercq C, Abeloos J, Lamoral P, Lippens F, *et al*. A Cone-Beam computed tomography triple scan procedure to obtain a three-dimensional augmented virtual skull model appropriate for orthognathic surgery planning. *International Journal of Oral and Maxillofacial Surgery* 2011;40:341-52.
12. Plooij JM, Maal TJ, Haers P, Borstlap WA, Kuijpers-Jagtman AM, Berjé SJ. Digital three-dimensional image fusion processes for planning and evaluating orthodontics and orthognathic surgery. A systematic review. *Int J Oral Maxillofac Surg* 2011;40:341-52.
13. Metzger MC, Hohlweg-Majert B, Schwarz U, Teschner M, Hammer B, Schmelzeisen R. Manufacturing splints for orthognathic surgery using a three-dimensional printer. *Oral Surgery, Oral Medicine, Oral Pathology, Oral Radiology, and Endodontology* 2008;105:1-7.
14. Ayoub AF, Wray D, Moos KF, Siebert P, Jin J, Niblett TB, *et al*. Three-dimensional modeling for modern diagnosis and planning in maxillofacial surgery. *The International Journal of Adult Orthodontics and Orthognathic Surgery* 1996;11:225-33.
15. Aboul-Hosn Centenero S, Hernández-Alfaro F. 3D planning in orthognathic surgery: CAD/CAM surgical splints and prediction of the soft and hard tissues results. Our experience in 16 cases. *Journal of Cranio-Maxillofacial Surgery* 2012;40:162-8.
16. Xia J, Samman N, Yeung RW, Wang D, Shen SG, Ip HH, *et al*. Computer-assisted three-dimensional surgical planning and simulation 3D soft tissue planning and prediction. *Int J Oral Maxillofac Surg* 2000;29:250-8.
17. Okumura H, Chen LH, Tsutsumi S, Oka M. Three-dimensional virtual imaging of facial skeleton and dental morphologic condition for treatment planning in orthognathic surgery. *American Journal of Orthodontics and Dentofacial Orthopedics* 1999;116:126-31.
18. Terzic A, Schouman T, Scolozzi P. Accuracy of morphological simulation for orthognatic surgery. Assessment of a 3D image fusion software. *Rev Stomatol Chir Maxillofac Chir Orale* 2013;114:276-282.

Contacto:
Regina Bass
reginaebass@gmail.com
Av. Vélez Sarsfield 1460 (X5000JKO)
Córdoba, Argentina

Premio Anual Prof.ª Dr.ª Margarita Muruzábal al mejor trabajo de investigación científica publicado en la Revista de la Asociación Odontológica Argentina

En el año 2012, al cumplirse los cien años de la creación de la Biblioteca de la Asociación Odontológica Argentina, se instituyó el **"Premio Anual Prof.ª Dr.ª Margarita Muruzábal"**, honrando la memoria de la que fue en vida su relevante directora y logró convertirla, por medio de su capacidad y dedicación, en una de las más importantes en su tipo, dentro del ámbito latinoamericano.

El objetivo de este reconocimiento es impulsar el espíritu de investigación que aporte un avance significativo en el campo de la odontología.

El Premio será otorgado al mejor trabajo de **investigación científica** publicado en la Revista de la asociación odontológica Argentina. La entrega de la distinción se realizará en un acto público durante las jornadas bianuales de la Asociación Odontológica Argentina.

La evaluación será realizada por un jurado que se constituirá a tal fin y que se regirá por las siguientes bases:

- El jurado considerará los trabajos publicados en los números de las revistas aparecidos durante los dos años anteriores.
- El jurado estará integrado por cinco miembros. Será presidido por el director de la revista o por la persona a quien él designe –con voto de calidad en caso de empate– y por cuatro miembros que surgirán por sorteo de una nómina de diez investigadores de reconocida trayectoria.*
- La nómina será propuesta por el director de la revista de acuerdo con la temática de los trabajos que aspiran al premio, y aprobada por la Comisión Directiva de la Asociación Odontológica Argentina.
- Los miembros del jurado no podrán ser firmantes de ninguno de los trabajos considerados ni guardar relación de parentesco con ninguno de los autores.
- La decisión del jurado deberá ser tomada por mayoría simple, sesenta días antes de la fecha de entrega de la distinción, será inapelable y podrá contemplarse la posibilidad de que el premio sea declarado desierto.
- El premio consistirá en una suma de dinero en pesos –que será actualizada de acuerdo con la variación porcentual de la cuota del socio activo en el primer mes del año en que corresponda hacer entrega de la distinción– y un diploma de honor para el/los autor/es.

***Uno de los integrantes del jurado deberá ser experto en metodología de la investigación, y al menos dos deberán ser externos a la AOA, argentinos o extranjeros.**

Cualquier situación no contemplada en el presente reglamento será resuelta por la Comisión Directiva de la Asociación Odontológica Argentina.

La próxima entrega de los Premios se realizará en el marco de las 39.as Jornadas Internacionales de la AOA. Se premiará el mejor trabajo de investigación científica publicado en los años 2015 y 2016.

Fe de errata

En la RAOA n.º 1/16, pág. 17, **"Concordancia entre las conductometrías electrónica y radiográfica. Un estudio *in vivo*"**, apartado "Materiales y métodos", se omitió indicar lo siguiente:

El protocolo de este trabajo fue previamente revisado y aprobado por el Comité de Ética para la Investigación Científica de la Asociación Odontológica Argentina.